

ΤΑΚΟΤΣΥΒΟ
ΣΥΝΔΡΟΜΟ ΡΑΓΙΣΜΕΝΗΣ ΚΑΡΔΙΑΣ

ΣΥΓΓΡΑΦΕΙΣ

Καγγελάρη Βασιλική¹ Τζιαμπαζάκη Στυλιανή
Παδοπούλου Ευμορφία³

1)νοσηλεύτρια,Ε.Ι.Γ.Ν. Ο Ευγγελισμός-Οφθ/τρειο-πολυκ/κή

2)νοσηλεύτρια,Μ.Ε.Λ Γ. Ν. Ο Ευαγγελισμός

3)νοσηλεύτρια, Αναισθησιολογικό <<ΕΙ. Α. Ν. Π. Μετάξα>>

Λέξεις κλειδιά:

“, “γυναίκες”, “έρευνα”, “στρες”, “συγκινησιακό”,
“συναισθηματικό”, “σύνδρομο ραγισμένης καρδιάς”,
“ψυχολογία”, “ψυχολογικό σοκ”.

ΜΕΘΟΔΟΛΟΓΙΑ

Συστηματική ανασκόπηση βιβλίων, κεφαλαίων, ερευνητικών άρθρων δημοσιευμένων σε έγκυρα επιστημονικά περιοδικά καταχωρημένα στις διεθνείς βάσεις δεδομένων όπως Medline, Pubmed, Jonhs Hopkins Medical Institutions.

ΣΚΟΠΟΣ

Ο προσδιορισμός δεδομένων που αναφέρουν ότι το ξαφνικό συναισθηματικό στρες μπορεί να υποκινήσει μια έντονη αδυναμία της καρδιάς, που μιμείται την καρδιακή προσβολή.

ΕΙΣΑΓΩΓΗ

Η καρδιομυοπάθεια Takotsubo ή καρδιοπάθεια εκ στρες, ονομάζεται και “σύνδρομο της ραγισμένης καρδιάς”. Είναι ένα ιατρικό πρόβλημα, που προσβάλλει κυρίως γυναίκες, αλλά ευτυχώς σπανίως επιφέρει το θάνατο. Περιγράφηκε πρώτη φορά από Ιάπωνες ερευνητές στις αρχές της δεκαετίας του '90.

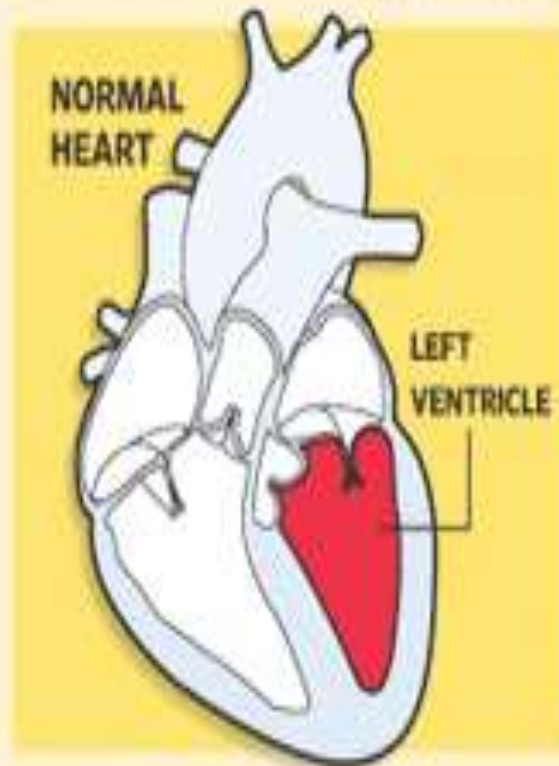
Τα συμπτώματά του τυπικά μιμούνται αυτά του εμφράγματος (συμπεριλαμβάνουν πόνο στο στήθος δύσπνοια και αυξημένα επίπεδα των καρδιακών βιοδεικτών) και συνήθως εκδηλώνονται έπειτα από ένα πολύ έντονο συναισθηματικό ή σωματικό γεγονός – έναν ενδοοικογενειακό καυγά, τα άσχημα νέα για ένα μέλος της οικογένειας, μια σοβαρή ασθένεια ή ένα τροχαίο.

Σε αντίθεση με το έμφραγμα, το σύνδρομο της ραγισμένης καρδιάς εκδηλώνεται πιο συχνά κατά τους ανοιξιάτικους και καλοκαιρινούς μήνες.

Ηλεκτροκαρδιογράφημα (ΗΚΓ): Το πιο συχνό εύρημα είναι η ανάσπαση του ST διαστήματος, η οποία εμφανίζεται στο 50% έως 60% των ασθενών στις προκάρδιες απαγωγές αν και το ΗΚΓ μπορεί να είναι φυσιολογικό ή να παρουσιάζει μη ειδικές μεταβολές του κύματος T.

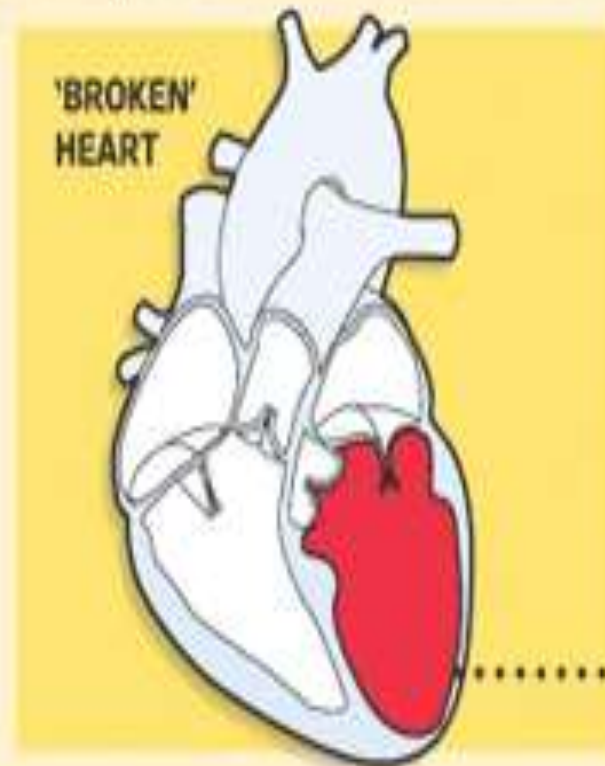
Το σήμα κατατεθέν του συνδρόμου είναι μια χαρακτηριστική παροδική συσταλτική ανωμαλία της αριστερής κοιλίας και προκαλεί μορφολογία balloonlyke, που μπορεί να ανιχνευθεί με αριστερή αγγειογραφία κοιλίας ή ηχοκαρδιογράφημα αντίθεσης.

Emotional Malady | Intense feelings can cause the heart to change shape



The shape of a normal left ventricle after it contracts to pump blood into the aorta

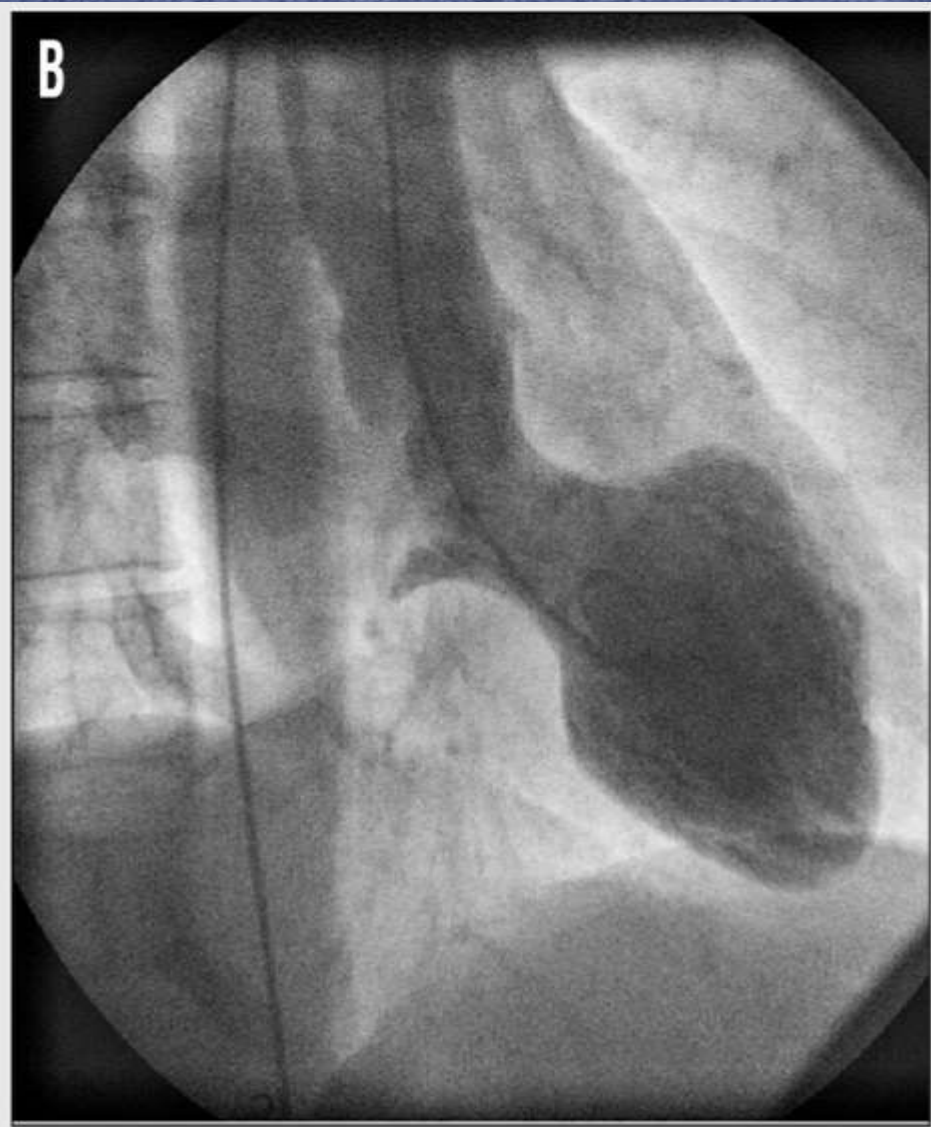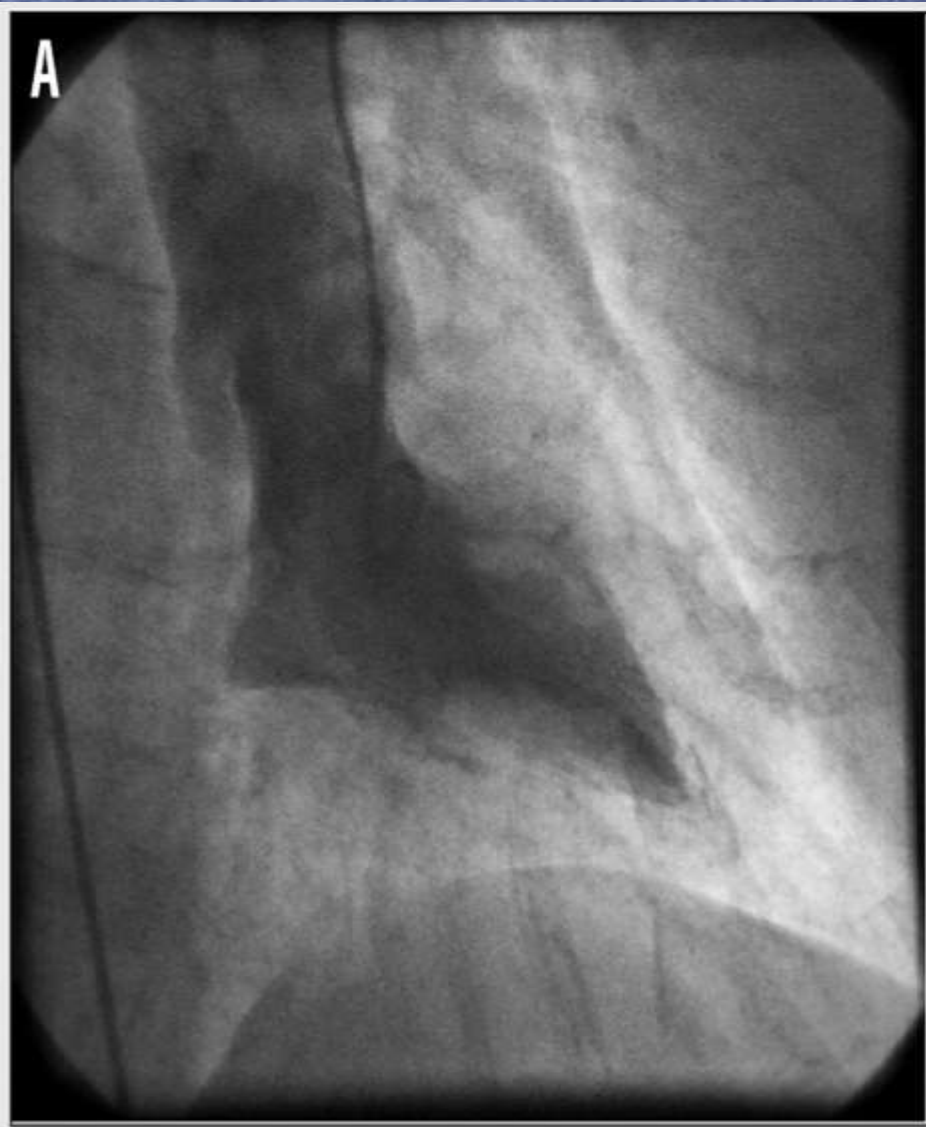Source: WSJ research



In a person with broken-heart syndrome, the left ventricle takes on a different shape.



The disorder was first identified in Japan and named after a tako-tsubo octopus trap because of its similar shape.



Θεραπεία

Συνήθως χορηγείται ασπιρίνη η οποία μπορεί να διακοπεί εάν δεν συνυπάρχουν στεφανιαίες αθηροσκληρωτικές βλάβες. β-αναστολείς θα πρέπει να χορηγούνται άμεσα και για αρκετό καιρό

Η Νοσηλευτική φροντίδα ασθενών με Takotsubo μυοκαρδιοπάθεια περιλαμβάνει

- 1) Αιμοδυναμική παρακολούθηση,
- 2) Παροχή υποστηρικτικών μέτρων
- 3)επίβλεψη για επιπλοκές

ΑΠΟΤΕΛΕΣΜΑΤΑ

Παρατηρώντας αρκετές περιπτώσεις ασθενών με το «σύνδρομο της ραγισμένης καρδιάς» – οι περισσότερες αναφέρονται σε γυναίκες μέσης ή προχωρημένης ηλικίας – διαπιστώθηκε ότι οι ασθενείς αυτοί είχαν κλινικά στοιχεία διαφορετικά από τις συνηθισμένες περιπτώσεις καρδιακής προσβολής. Οι περιπτώσεις αυτές ήταν, αρχικά, δύσκολο να ερμηνευθούν με κάποιο τρόπο, καθώς οι περισσότεροι από τους ασθενείς ήταν προηγούμενα καθ' όλα υγιείς και αντιμετώπιζαν ελάχιστους κινδύνους για καρδιακές παθήσεις.

Με επιπλέον εξετάσεις, βρέθηκε ότι οι ασθενείς είχαν υψηλά επίπεδα αδρεναλίνης και νοραδρεναλίνης στο αίμα τους, ορμόνες που συνδέονται με το στρες. Αναφέρεται ότι ενώ δεν είναι σαφές το πώς οι ορμόνες επηρεάζουν την καρδιά, είναι όμως πιθανό τα χημικά στοιχεία να προκαλούν σπασμούς στις κεντρικές αρτηρίες, να έχουν τοξική επίδραση στην καρδιά ή να προκαλούν υπερφόρτωση ασβεστίου ή οποία προσωρινά επηρεάζει την καρδιακή λειτουργία.

ΣΥΜΠΕΡΑΣΜΑΤΑ

Οι ασθενείς έχουν γενικά καλή πρόγνωση εάν δεν υπάρχουν σημαντικές υποκείμενες συνοσηρότητες. Η συστολική δυσλειτουργία της αριστεράς κοιλίας είναι παροδική και υποχωρεί τελείως μέσα σε λίγες ημέρες έως μερικές εβδομάδες.

A red heart is shown with a vertical tear down its center, held together by a white thread. Three adhesive bandages are applied to the heart: one at the top, one in the middle, and one at the bottom. The text is overlaid on the heart.

ΕΥΧΑΡΙΣΤΟΥΜΕ

ΓΙΑ ΤΗΝ

ΠΡΟΣΟΧΗΣΑΣ