

IICE "INNOVATIONS IN
INTERVENTIONAL CARDIOLOGY
AND ELECTROPHYSIOLOGY"



ΚΑΡΔΙΟΛΟΓΙΚΗ ΕΤΑΙΡΕΙΑ
ΒΟΡΕΙΟΥ ΕΛΛΑΔΟΣ

4ο ΣΥΝΕΔΡΙΟ
ΕΠΕΜΒΑΤΙΚΗΣ ΚΑΡΔΙΟΛΟΓΙΑΣ
ΚΑΙ ΗΛΕΚΤΡΟΦΥΣΙΟΛΟΓΙΑΣ

24 | 25 | 26 ΝΕΜΒΡΙΟΥ 2011
ELECTRA PALACE HOTEL
ΘΕΣΣΑΛΟΝΙΚΗ

ΔΙΟΡΓΑΝΩΣΗ | ΓΡΑΜΜΑΤΕΙΑ | ΠΛΗΡΟΦΟΡΙΕΣ

Medevents.gr

ΔΙΑΛΕΙΠΩΝ ΠΛΗΡΗΣ ΚΟΛΠΟΚΟΙΛΙΑΚΟΣ ΑΠΟΚΛΕΙΣΜΟΣ ΟΦΕΙΛΟΜΕΝΟΣ ΣΕ ΤΥΦΟΕΙΔΗ ΠΥΡΕΤΟ ΑΠΟ SALMONELLA ΤΥΡΗΙ ΜΕ ΕΠΑΚΟΛΟΥΘΗ ΤΟΠΟΘΕΤΗΣΗ ΜΟΝΙΜΟΥ ΒΗΜΑΤΟΔΟΤΗ

**ΣΟΦΙΑΝΟΣ Δ. ΞΑΝΘΗΣ Α. ΧΑΤΖΗΕΛΕΥΘΕΡΙΟΥ Χ. ΣΤΟΣΙΤΣ Τ. ΚΙΑΠΙΔΟΥ Σ. ΜΙΧΑΗΛΙΔΟΥ Α.
ΒΛΑΧΟΓΙΑΝΝΗΣ Α. ΘΕΟΔΩΡΙΔΗΣ Ν.**

**Β' ΠΑΘΟΛΟΓΙΚΗ ΚΛΙΝΙΚΗ ΓΕΝΙΚΟΥ ΝΟΣΟΚΟΜΕΙΟΥ ΔΡΑΜΑΣ
ΚΑΡΔΙΟΛΟΓΙΚΗ ΚΛΙΝΙΚΗ ΓΕΝΙΚΟΥ ΝΟΣΟΚΟΜΕΙΟΥ ΔΡΑΜΑΣ**

ΠΑΡΟΥΣΙΑΣΗ ΠΕΡΙΣΤΑΤΙΚΟΥ

- ΓΥΝΑΙΚΑ 71 ΕΤΩΝ

ΙΣΤΟΡΙΚΟ: -Α/Υ

-Σ.Δ ΙΙα

-ΧΟΛΟΚΥΣΤΕΚΤΟΜΗ

-ΥΣΤΕΡΕΚΤΟΜΗ

- ΗΚΓ (ΠΡΟ 2ΕΤΙΑΣ): SR
- ΗΚΓ (1ΜΗΝΑ ΠΡΙΝ):SR - RBVB

Από 24ωρου:

❖ ΠΥΡΕΤΟΣ

❖ ΚΟΙΛΙΑΚΟ ΑΛΓΟΣ

❖ ΔΙΑΡΡΟΙΚΕΣ ΚΕΝΩΣΕΙΣ

❖ ΙΚΤΕΡΟΣ

ΑΚΡΟΑΣΗ ΚΑΡΔΙΑΣ: S₁S₂ΕΥΚΡΙΝΕΙΣ, ΡΥΘΜΙΚΟΙ

ΑΚΡΟΑΣΗ ΠΝΕΥΜΟΝΩΝ: κφ

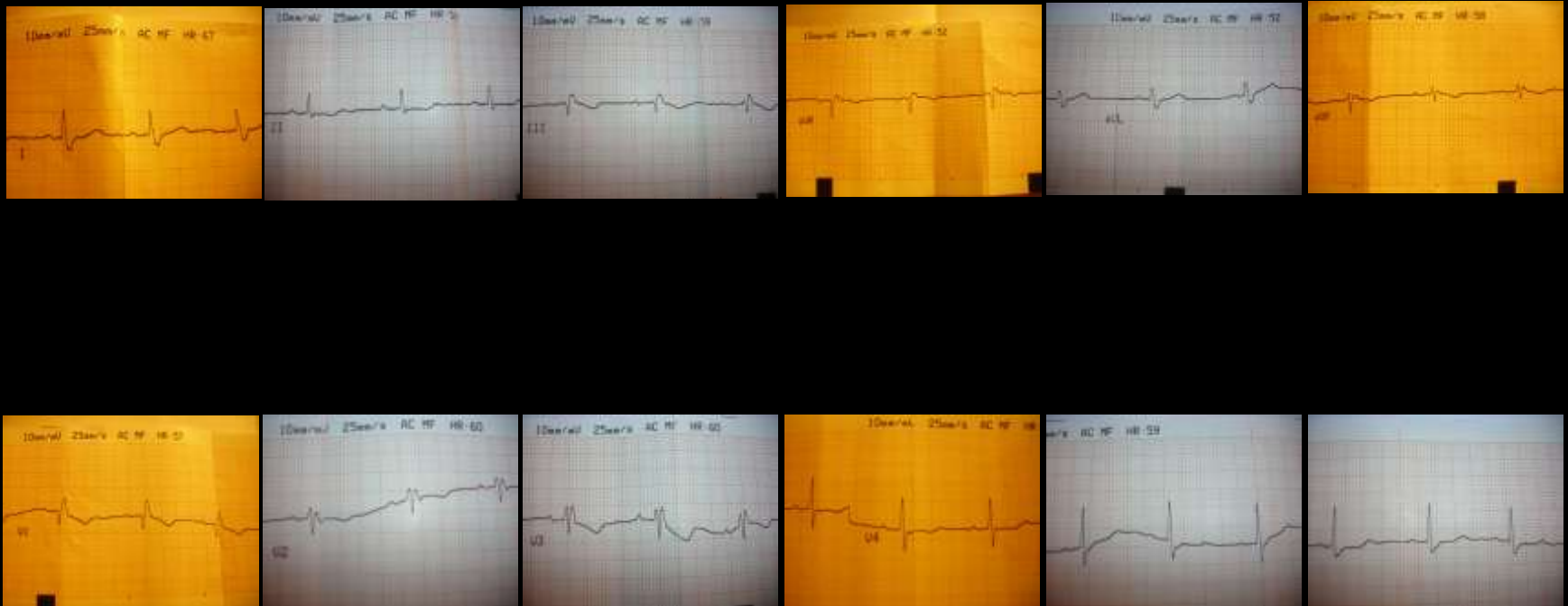
ΖΩΤΙΚΑ ΣΗΜΕΙΑ: θ 38,7C

σφύξεις 56/min

ΑΠ 160/80 mmHg

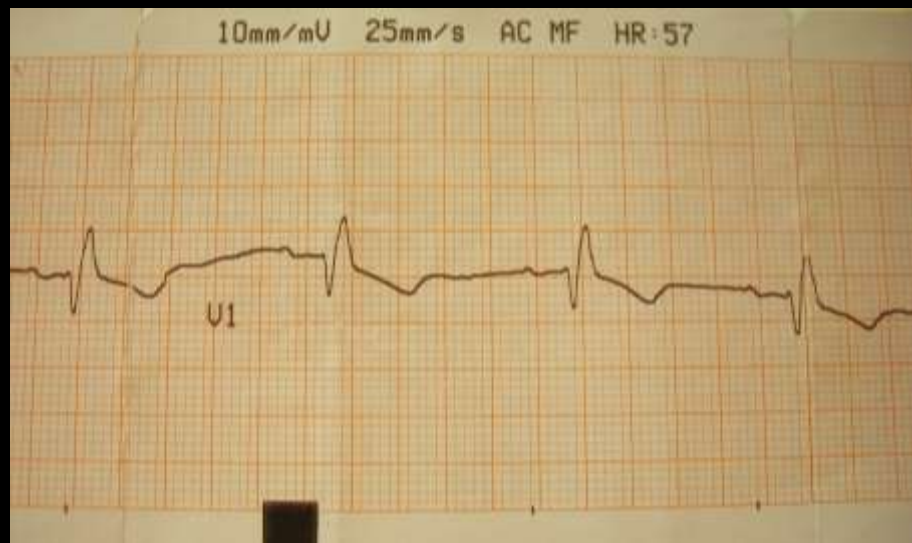
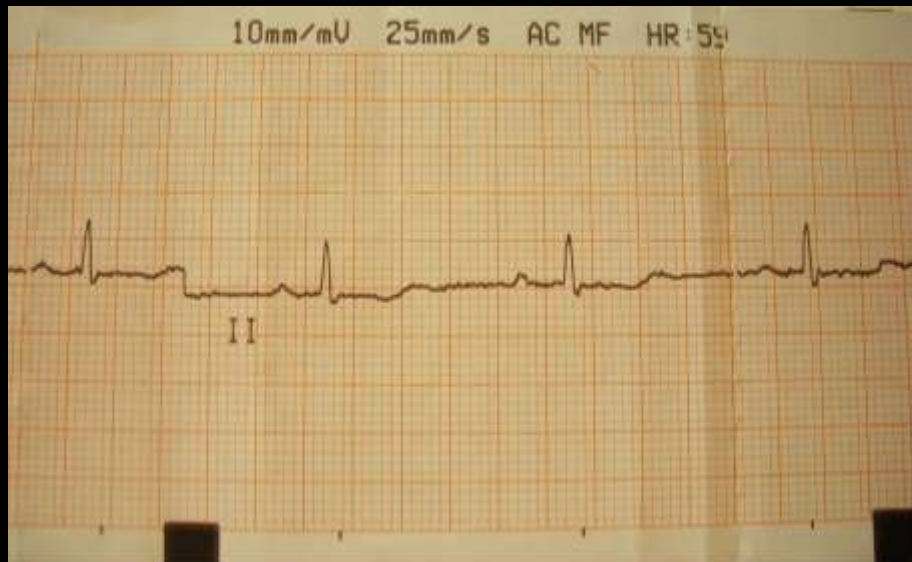
ΗΚΓ ΕΙΣΑΓΩΓΗΣ

➤ SR-RBBB



ΗΚΓ ΕΙΣΑΓΩΓΗΣ

➤ SR-RBBB



ΕΡΓΑΣΤΗΡΙΑΚΟΣ ΕΛΕΓΧΟΣ: - ΛΕΥΚΟΚΥΤΤΑΡΩΣΗ
- ΑΥΞΗΣΗ CRP
- ΕΜΜΕΣΗ ΥΠΕΡΧΟΛΕΡΥΘΡΙΝΑΙΜΙΑ

-α/α ΘΩΡΑΚΟΣ : ΦΥΣΙΟΛΟΓΙΚΑ ΕΥΡΗΜΑΤΑ

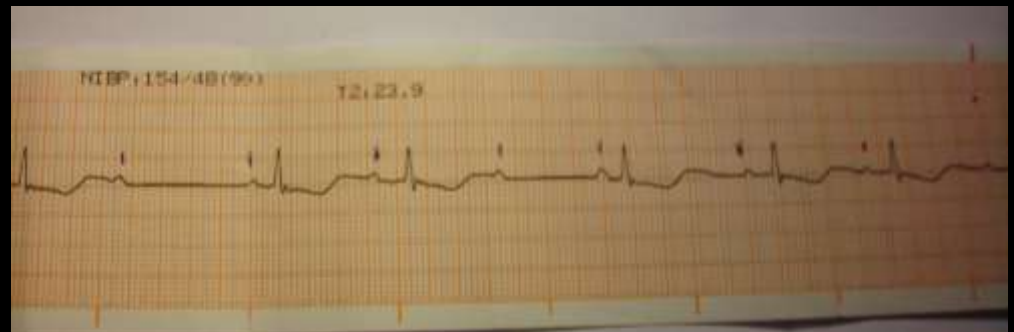
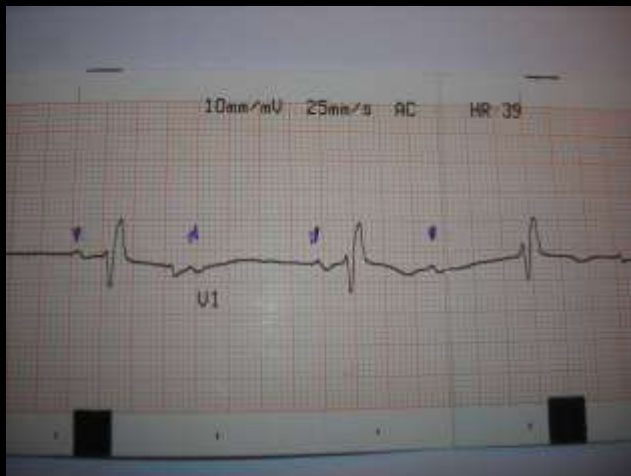
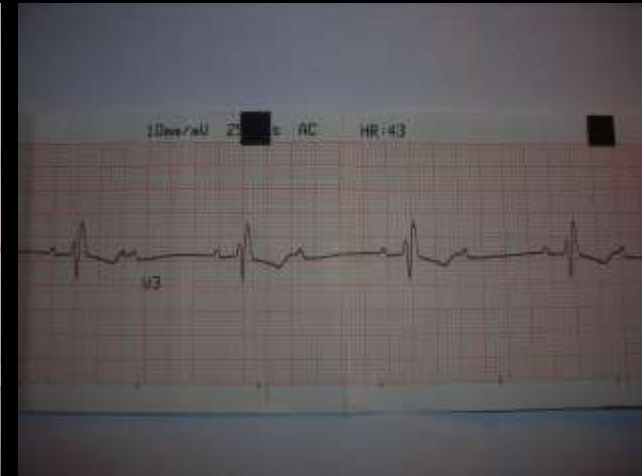
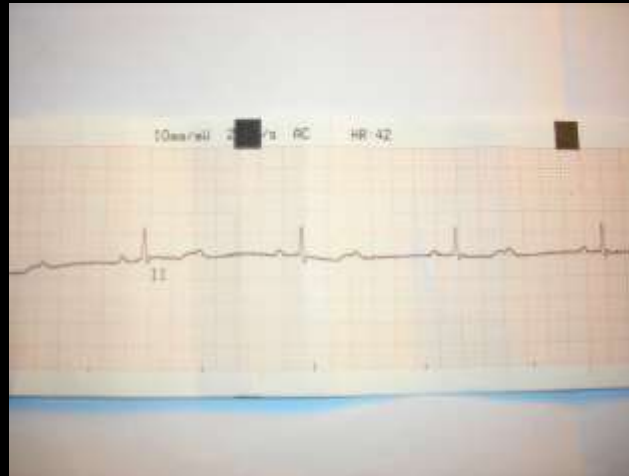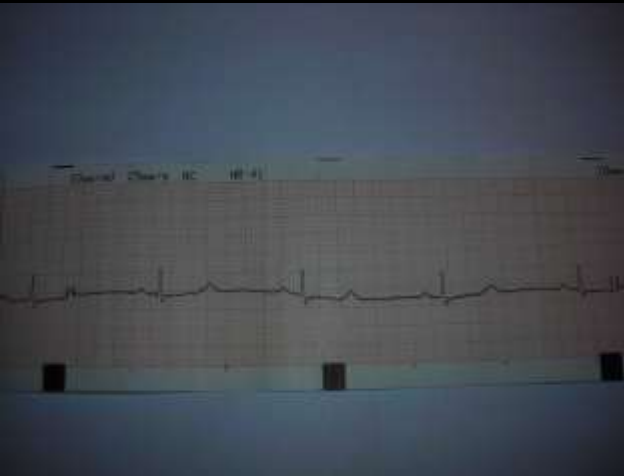-U/S ΚΟΙΛΙΑΣ: ΣΠΛΗΝΟΜΕΓΑΛΙΑ

1° 24ΩΡΟ ΝΟΣΗΛΕΙΑΣ:

- ΒΡΑΔΥΚΑΡΔΙΑ εως 34 bpm
- ΚΑΡΔΙΟΛΟΓΙΚΑ ΑΣΥΜΠΤΩΜΑΤΙΚΗ
- ΜΗ ΑΝΤΑΠΟΚΡΙΣΗ ΣΕ ΑΤΡΟΠΙΝΗ I.V.

ΣΤΕΦΑΝΙΑΙΑ ΜΟΝΑΔΑ-monitoring καρδιακού ρυθμού

- ΦΛΕΒΟΚΟΜΒΙΚΗ ΒΡΑΔΥΚΑΡΔΙΑ ΜΕ ΕΝΑΛΛΑΓΕΣ 2^{ου} ΒΑΘΜΟΥ ΚΟΛΠΟΚΟΙΛΙΑΚΟΥ ΑΠΟΚΛΕΙΣΜΟΥ (2:1) ΚΑΙ ΚΟΛΠΟΚΟΙΛΙΑΚΟΥ ΔΙΑΧΩΡΙΣΜΟΥ



ΕCHO ΚΑΡΔΙΑΣ

- ❖ ΗΠΙΑ ΥΠΕΡΤΡΟΦΙΑ
- ❖ MR 1/4
- ❖ ΔΙΑΤΗΡΗΜΕΝΟ EF (60%)
- ❖ ΣΗΜΕΙΑ ΔΙΑΣΤΟΛΙΚΗΣ ΔΥΣΛΕΙΤΟΥΡΓΙΑΣ
- ❖ TR 2/4 (RVSP 66 mmHg)

➤ ΣΠΙΝΘΗΡΟΓΡΑΦΗΜΑ ΘΑΛΙΟΥ: ΦΥΣΙΟΛΟΓΙΚΟ

➤ ΔΟΚΙΜΑΣΙΑ ΚΟΠΩΣΗΣ: ΜΕΤΑΒΑΛΛΟΜΕΝΟΣ ΚΟΛΠΟΚΟΙΛΙΑΚΟΣ ΑΠΟΚΛΕΙΣΜΟΣ ΚΑΤΑ ΤΗΝ ΑΡΧΗ ΚΑΙ ΚΑΤΑ ΤΗΝ ΑΝΑΝΗΨΗ

- ΔΕΝ ΚΙΝΗΤΟΠΟΙΗΣΕ ΜΥΟΚΑΡΔΙΑΚΑ ΕΝΖΥΜΑ
- ΦΥΣΙΟΛΟΓΙΚΗ ΘΥΡΕΟΕΙΔΙΚΗ ΛΕΙΤΟΥΡΓΙΑ
- ΑΡΝΗΤΙΚΟΣ ΕΛΕΓΧΟΣ ΓΙΑ ΗΑΝ - ΗΒV - ΗCν
- WIDAL: anti- Typhi-O 1/160 (ΘΕΤΙΚΗ ΓΙΑ ΠΡΟΣΦΑΤΗ ΛΟΙΜΩΞΗ ΑΠΟ Salmonella Typhi)

- ❖ ΧΟΡΗΓΗΣΗ β2 – ΑΔΡΕΝΕΡΓΙΚΟΥ ΔΙΕΓΕΡΤΗ
(ΘΕΙΙΚΗ ΟΡΣΙΠΡΕΝΑΛΙΝΗ 10 mg x 4 per os)

ΕΠΟΜΕΝΑ 24ΩΡΑ:

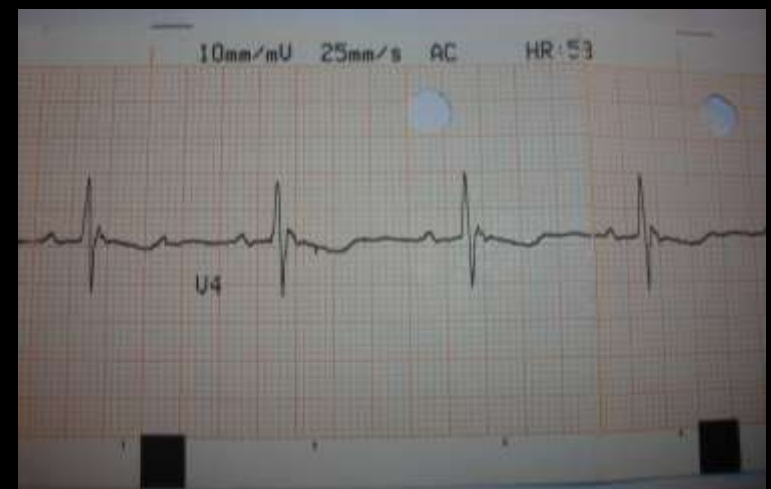
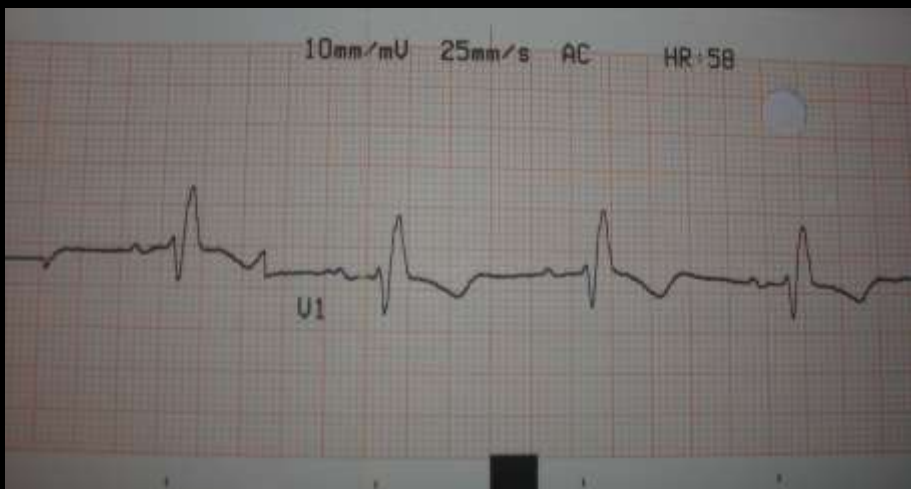
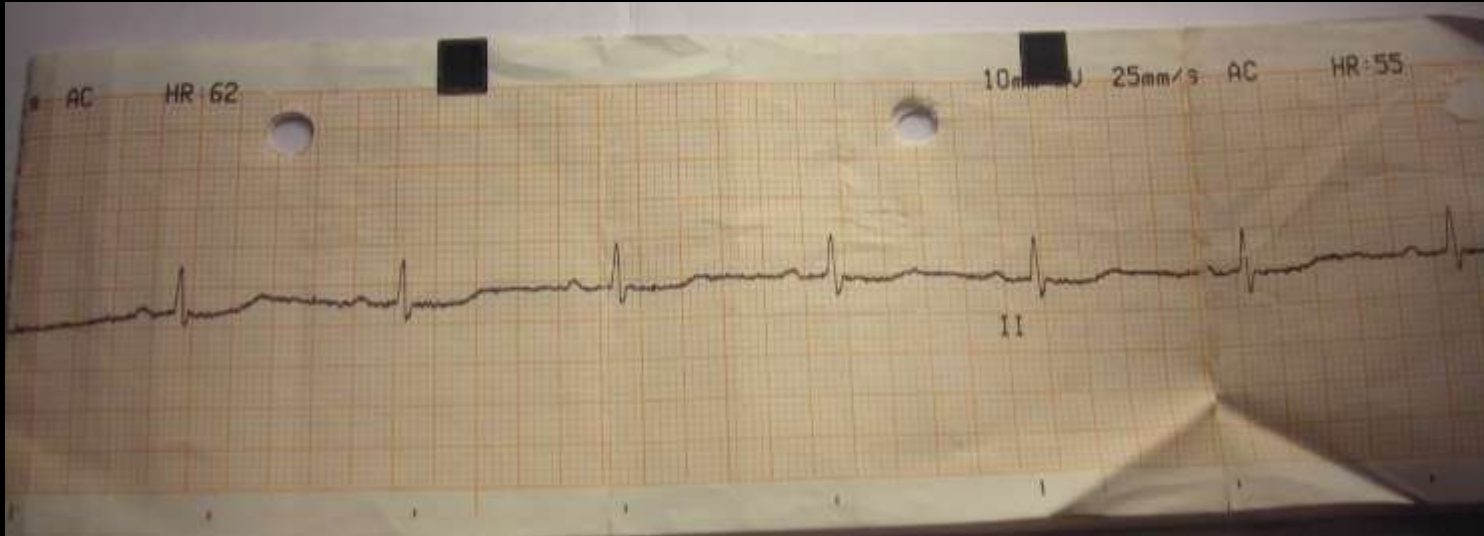
-ΑΥΞΗΣΗ ΚΑΡΔΙΑΚΩΝ ΠΑΛΜΩΝ

- ΑΙΜΟΔΥΝΑΜΙΚΑ ΣΤΑΘΕΡΗ

-ΑΠΟΥΣΙΑ ΚΛΙΝΙΚΩΝ ΕΝΔΕΙΞΕΩΝ ΜΥΟΚΑΡΔΙΤΙΔΑΣ

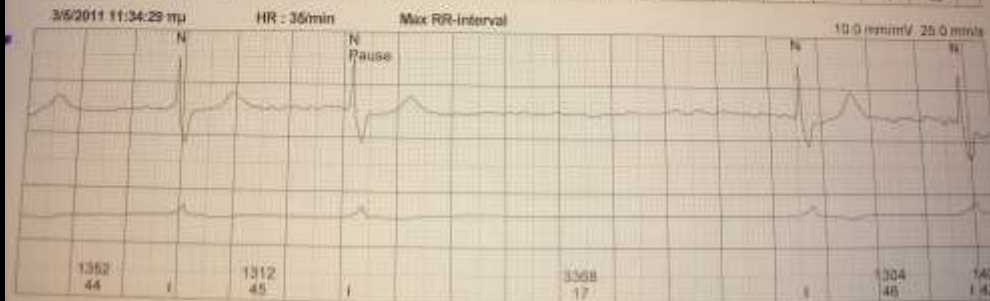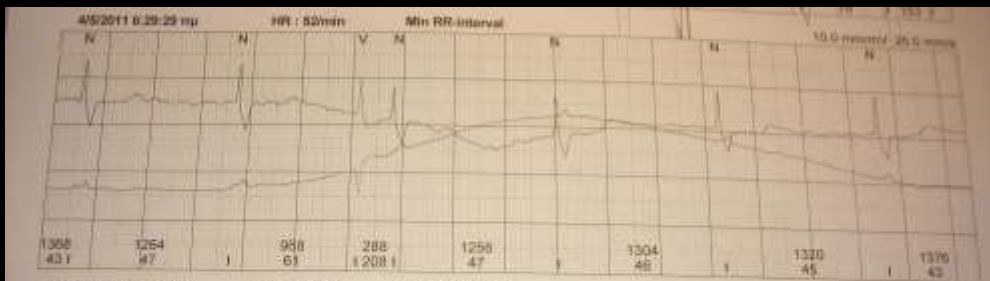
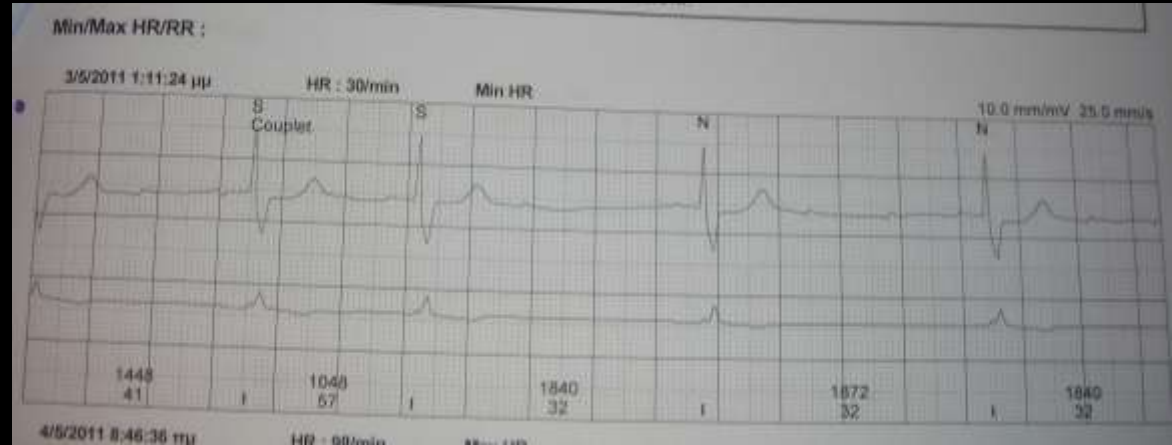
- ΑΠΥΡΕΞΙΑ

ΕΞΕΡΧΕΤΑΙ ΜΕ ΕΝΑΛΛΑΓΕΣ ΦΛΕΒΟΚΟΜΒΙΚΟΥ ΡΥΘΜΟΥ ΚΑΙ 2ου ΒΑΘΜΟΥ ΚΟΛΠΟΚΟΙΛΙΑΚΟΥ ΑΠΟΚΛΕΙΣΜΟΥ (2:1)

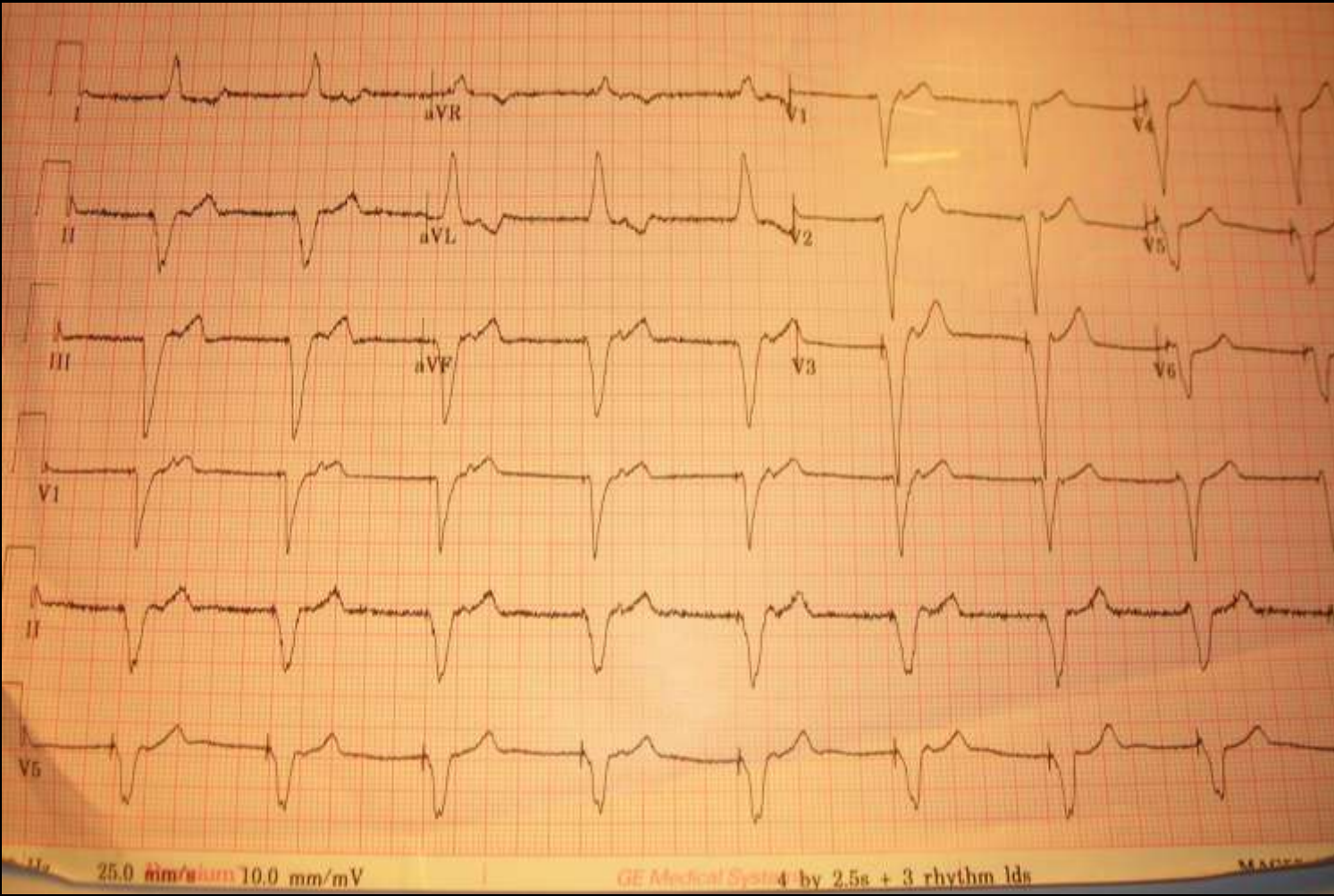


HOLTER

- ΠΟΙΚΙΛΟΥ ΒΑΘΜΟΥ ΚΟΛΠΟΚΟΙΛΙΑΚΟΙ ΑΠΟΚΛΕΙΣΜΟΙ
- PAUSES > 2,5 sec : 15
- AVG HR : 41 bpm
- MIN HR : 30 bpm
- MAX HR : 57 bpm



DDD-R ΜΟΝΙΜΟΣ ΒΗΜΑΤΟΔΟΤΗΣ ΜΕ ΒΑΣΙΚΟ ΒΗΜΑΤΟΔΟΤΙΚΟ ΡΥΘΜΟ 60 bpm



✓ **Acute Myocarditis complicated by permanent complete AV Block associated with Salmonella group B gastroenteritis.**

Yoon- Ah Park, Young- Hwue Kim, In- Sook Park. Korean Circ. J. 1995;
25:698-703

ΜΗΧΑΝΙΣΜΟΙ ΠΡΟΚΛΗΣΗΣ ΤΥΦΟΕΙΔΟΥΣ ΜΥΟΚΑΡΔΙΤΙΔΑΣ

➤ ΑΠΕΥΘΕΙΑΣ ΠΡΟΣΒΟΛΗ ΜΥΟΚΑΡΔΙΑΚΩΝ ΚΥΤΤΑΡΩΝ

- ❖ ΕΠΙΛΕΚΤΙΚΗ ΠΡΟΣΒΟΛΗ ΤΩΝ ΚΥΤΤΑΡΩΝ ΤΟΥ ΕΡΕΘΙΣΜΑΤΑΓΩΓΟΥ ΣΥΣΤΗΜΑΤΟΣ (ΚΥΤΤΑΡΑ ΜΕ ΠΕΡΙΣΣΟΤΕΡΗ ΓΛΥΚΟΖΑΝΗ)

➤ ΤΟΞΙΝΕΣ ΤΗΣ ΣΑΛΜΟΝΕΛΛΑΣ

➤ ΑΝΟΣΟΛΟΓΙΚΗ ΑΝΤΙΔΡΑΣΗ ΜΕ ΚΥΤΤΑΡΟΤΟΞΙΚΑ ΑΥΤΟΑΝΤΙΣΩΜΑΤΑ

➤ ΚΥΤΟΚΙΝΕΣ ΚΑΙ ΑΥΞΗΤΙΚΟΙ ΠΑΡΑΓΟΝΤΕΣ

- Olinde KD, O'Connell, JB. Inflammatory heart disease: Pathogenesis, clinical manifestations, and treatment of myocarditis Annual Review of Medicine 1994 ; 45 : 481-490

-Joseph Caraco, Ron Arnon, Itamar Raz. Atrioventricular block complicating acute streptococcal tonsillitis. Br. Heart J 1988 ;59 : 389-390

- Braunwald Eugene. Heart Disease : a textbook of cardiovascular Medicine 5th Ed. 1997

ΚΛΙΝΙΚΗ ΤΥΦΟΕΙΔΗΣ ΜΥΟΚΑΡΔΙΤΙΔΑ

- ΑΣΥΝΗΘΙΣΤΗ ΕΠΙΠΛΟΚΗ
- ΟΛΟ ΤΟ ΦΑΣΜΑ ΣΗΜΕΙΩΝ ΚΑΙ ΣΥΜΠΤΩΜΑΤΩΝ ΚΑΡΔΙΑΚΗΣ ΝΟΣΟΥ
- ΣΥΝΗΘΩΣ ΣΥΝΥΠΑΡΧΕΙ ΠΟΛΥΣΥΣΤΗΜΑΤΙΚΗ ΑΝΕΠΑΡΚΕΙΑ ΟΡΓΑΝΩΝ
- ΟΞΕΙΑ ΣΥΜΦΟΡΗΤΙΚΗ ΚΑΡΔΙΑΚΗ ΑΝΕΠΑΡΚΕΙΑ
- ΑΙΦΝΙΔΙΟΣ ΘΑΝΑΤΟΣ

ΥΠΟΚΛΙΝΙΚΗ ΤΥΦΟΕΙΔΗΣ ΜΥΟΚΑΡΔΙΤΙΔΑ (SILENT MYOCARDITIS)

- ΗΚΓ ΑΛΛΟΙΩΣΕΙΣ ΣΤΗΝ ΟΞΕΙΑ ΦΑΣΗ ΤΗΣ ΝΟΣΟΥ

ΗΚΓ ΚΡΙΤΗΡΙΑ :

- P-R > 0,2 sec
- Q-T_c > 0,41 sec
- ΔΙΑΤΑΡΑΧΕΣ ΤΟΥ ΡΥΘΜΟΥ
- ΚΑΤΑΣΠΑΣΕΙΣ S-T ΚΑΙ ΑΝΑΣΤΡΟΦΗ ΤΩΝ T
(ΠΡΟΚΑΡΔΙΕΣ)

-100 ΑΣΘΕΝΕΙΣ ΜΕ ΔΙΕΓΝΩΣΜΕΝΗ ΣΑΛΜΟΝΕΛΛΩΣΗ (ΙΝΔΙΑ)

7 ασθενείς με κλινική μυοκαρδίτιδα

46 ασθενείς ΗΚΓ μυοκαρδίτιδα

Prabha A, Mohanan, Pereira P, Raghuvēer CV. Myocarditis in enteric fever. Indian J Med Sci 1995 ; 49 : 28-31

-65 ΑΣΘΕΝΕΙΣ ΜΕ ΤΥΦΟΕΙΔΗ ΠΥΡΕΤΟ (ΙΡΑΝ)

4,6 % καρδιολογικές επιπλοκές

Esmailpour N, Rasoolinejad M, Abdolbaghi MH. Cardiopulmonary manifestations of typhoid fever : A prospective analysis of 65 cases in Iran. Trop Doct 2006 ; 36 : 118-119

-50 ΑΣΘΕΝΕΙΣ ΜΕ ΤΥΦΟΕΙΔΗ ΠΥΡΕΤΟ (ΗΠΑ)

35 ασθενείς με ΗΚΓ αλλοιώσεις

Witz R ,Braun K. Electrocardiographic changes in typhoid fever and their reversibility following niacin treatment . Am Heart J 1948 ; 36 : 284-294

-46 ΑΣΘΕΝΕΙΣ ΜΕ ΤΥΦΟΕΙΔΗ ΠΥΡΕΤΟ (ΙΝΔΙΑ)

32,6 % ΗΚΓ μυοκαρδίτιδα

Thiruvengadam KV, Shetty MR, Mallick MA. Myocarditis in enteric fever. J Indian M ed Assoc 1967 ;48 : 115-119



ΕΥΧΑΡΙΣΤΩ ΓΙΑ ΤΗΝ ΠΡΟΣΟΧΗ ΣΑΣ

