

ΠΑΡΟΥΣΙΑΣΗ ΠΕΡΙΣΤΑΤΙΚΟΥ

Μια ασυνήθιστη περίπτωση περικαρδιακής συλλογής
Από το ΤΕΠ στο χειρουργείο

Κοζυράκης Μ., Γιαννακοπούλου Π., Καλέση Α., Κατσαρέ Ζ., Μπολιεράκης Ν.,
Τζήμας Κ., Ζαρίφης Ι.

Καρδιολογικός Τομέας
ΓΠΝΘ «Γ. ΠΑΠΑΝΙΚΟΛΑΟΥ»

Ασθενής, άρρεν, 49 ετών προσήλθε για:

- Δύσπνοια, προκάρδιο άλγος και εύκολη κόπωση από ημερών

Ατομικό αναμνηστικό:

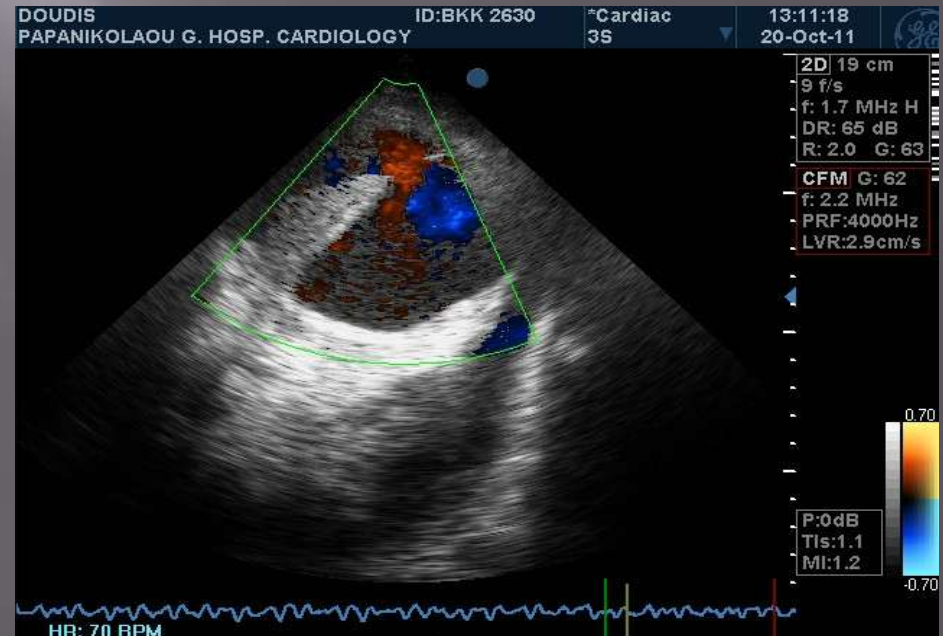
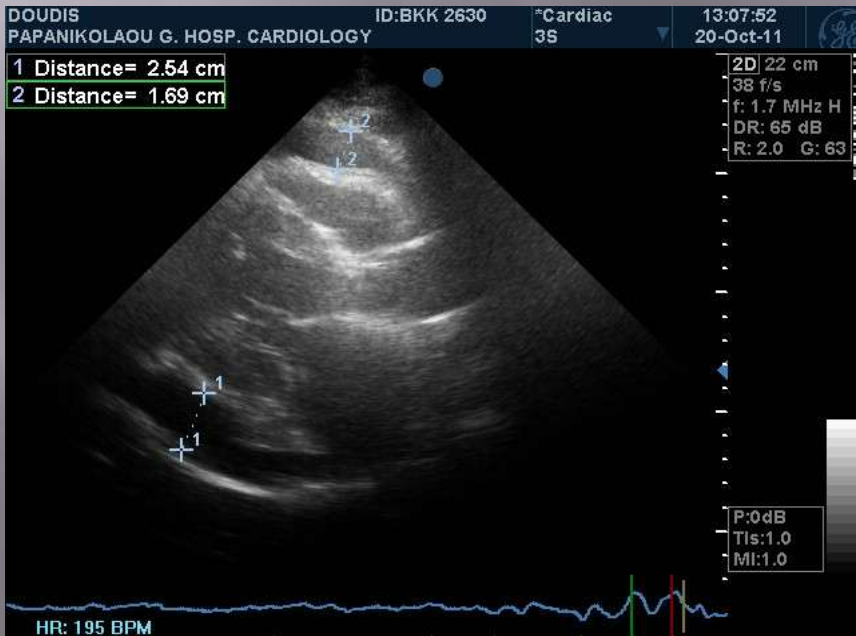
Πρόσφατο ΟΕΜ προσθίου τοιχώματος και ανευρυσματική διάταση κορυφής LV

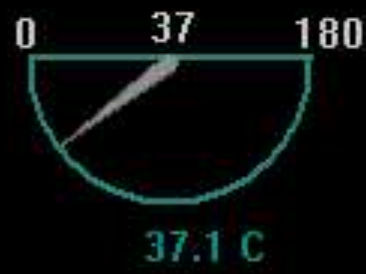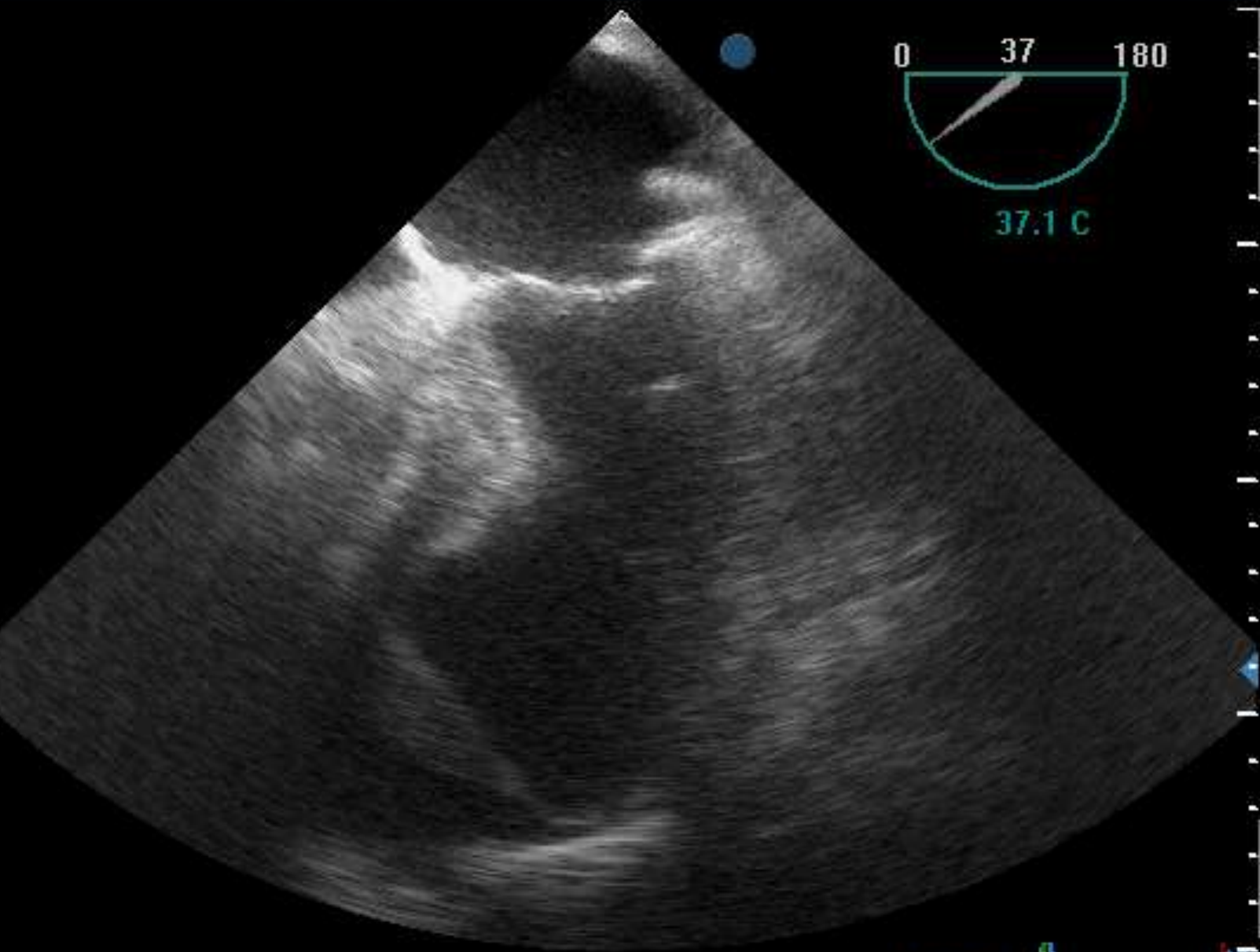
ΗΚΓ: Εμμένουσες ανασπάσεις ST στο πρόσθιο τοίχωμα

Διαθωρακικό U/S:

Μέτρια περικαρδιακή συλλογή

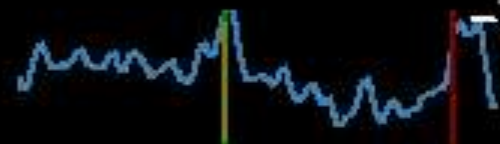
Ανευρυσματική διάταση στην κορυφή LV και ύπαρξη ροής προς άλλη κοιλότητα (πιθανό ψευδοανεύρυσμα)



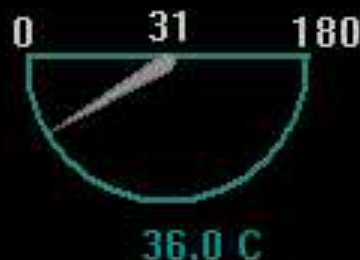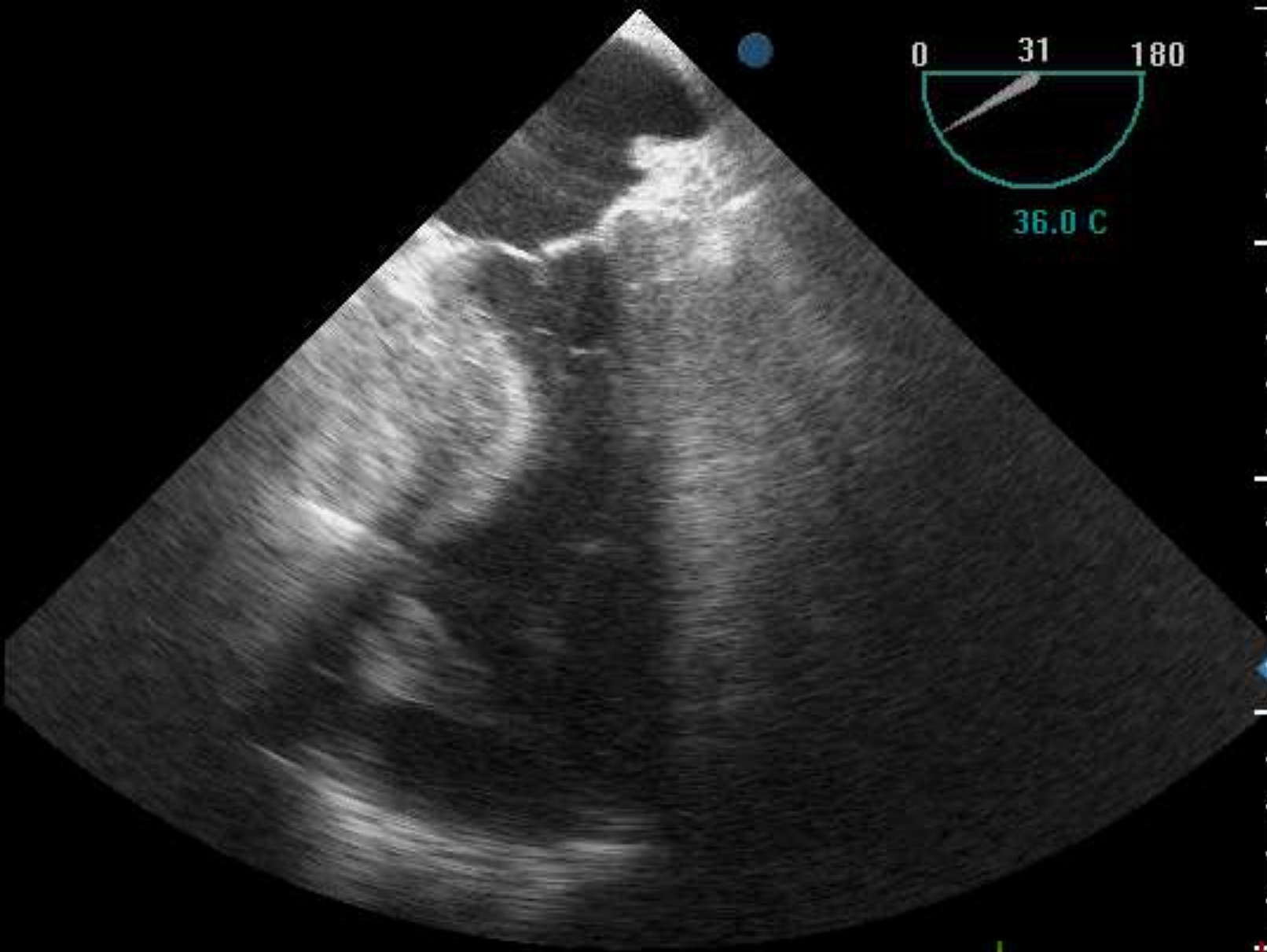


2D 20 cm
28 f/s
f: 8.0 MHz
DR: 65 dB
R: 4.0 G: 68

P:-2dB
TIs:1.1
MI:0.8



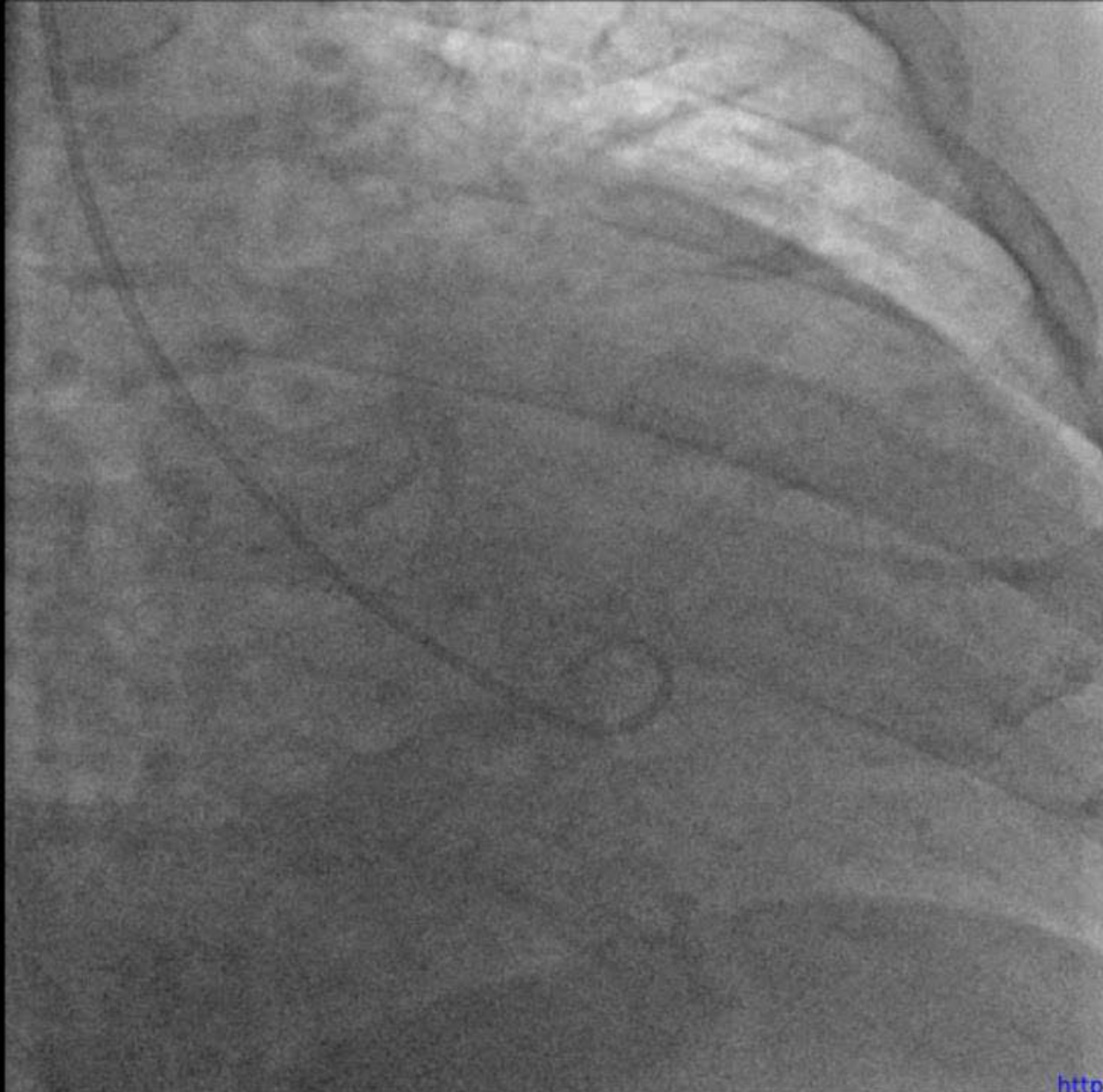
HR: 105 BPM



2D 20 cm
28 f/s
f: 8.0 MHz
DR: 65 dB
R: 4.0 G: 68

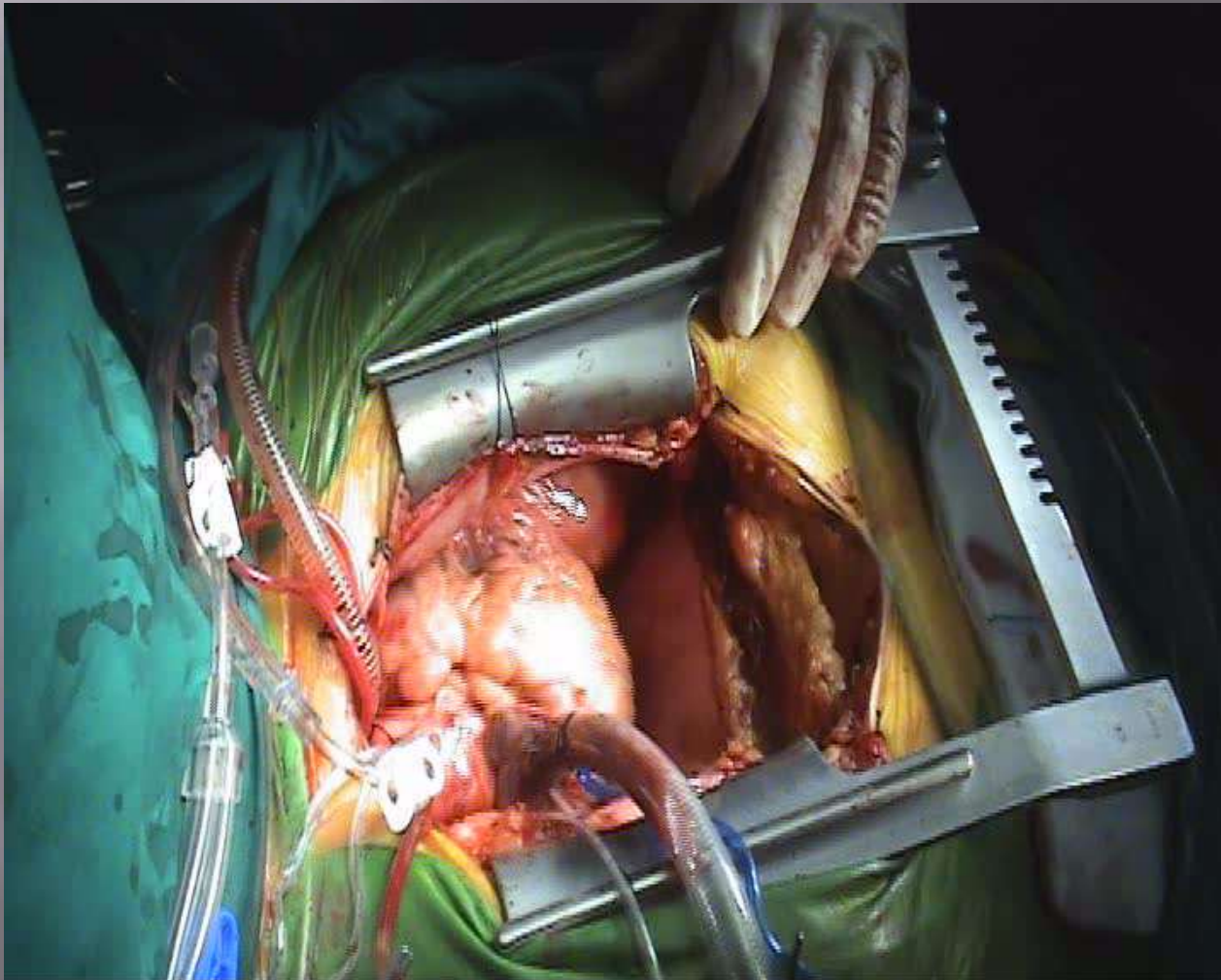
P: -2dB
TIs: 1.1
MI: 0.8

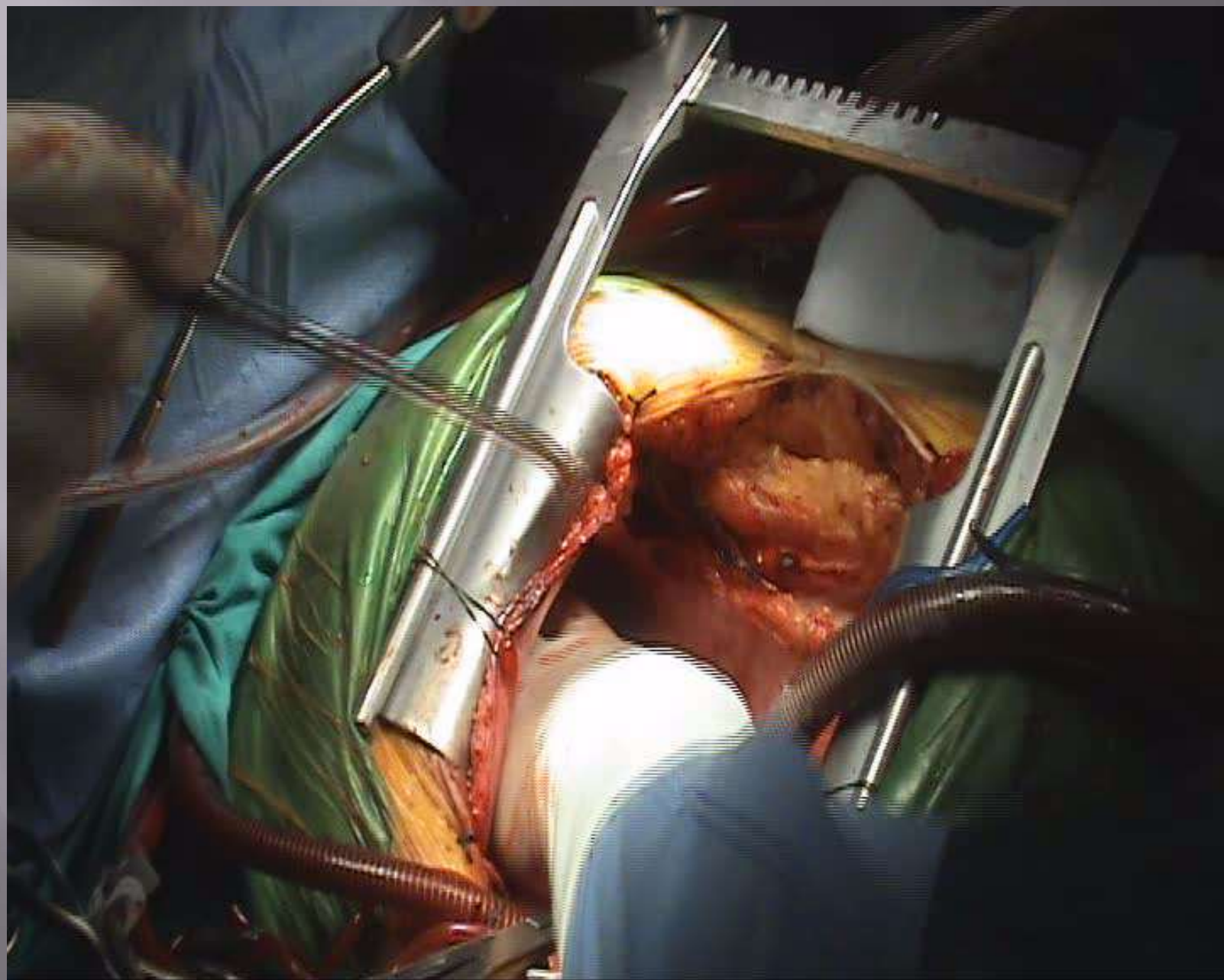


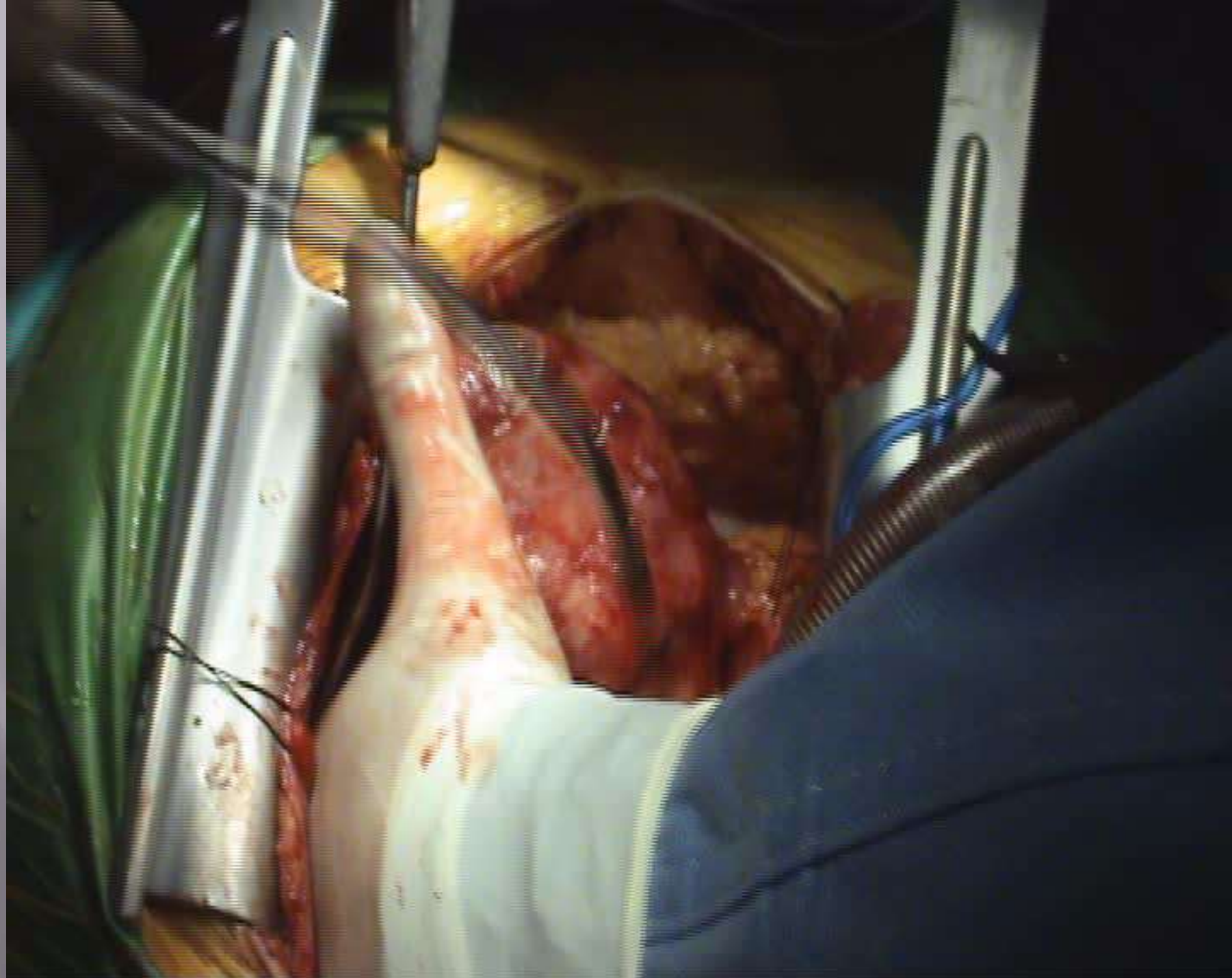

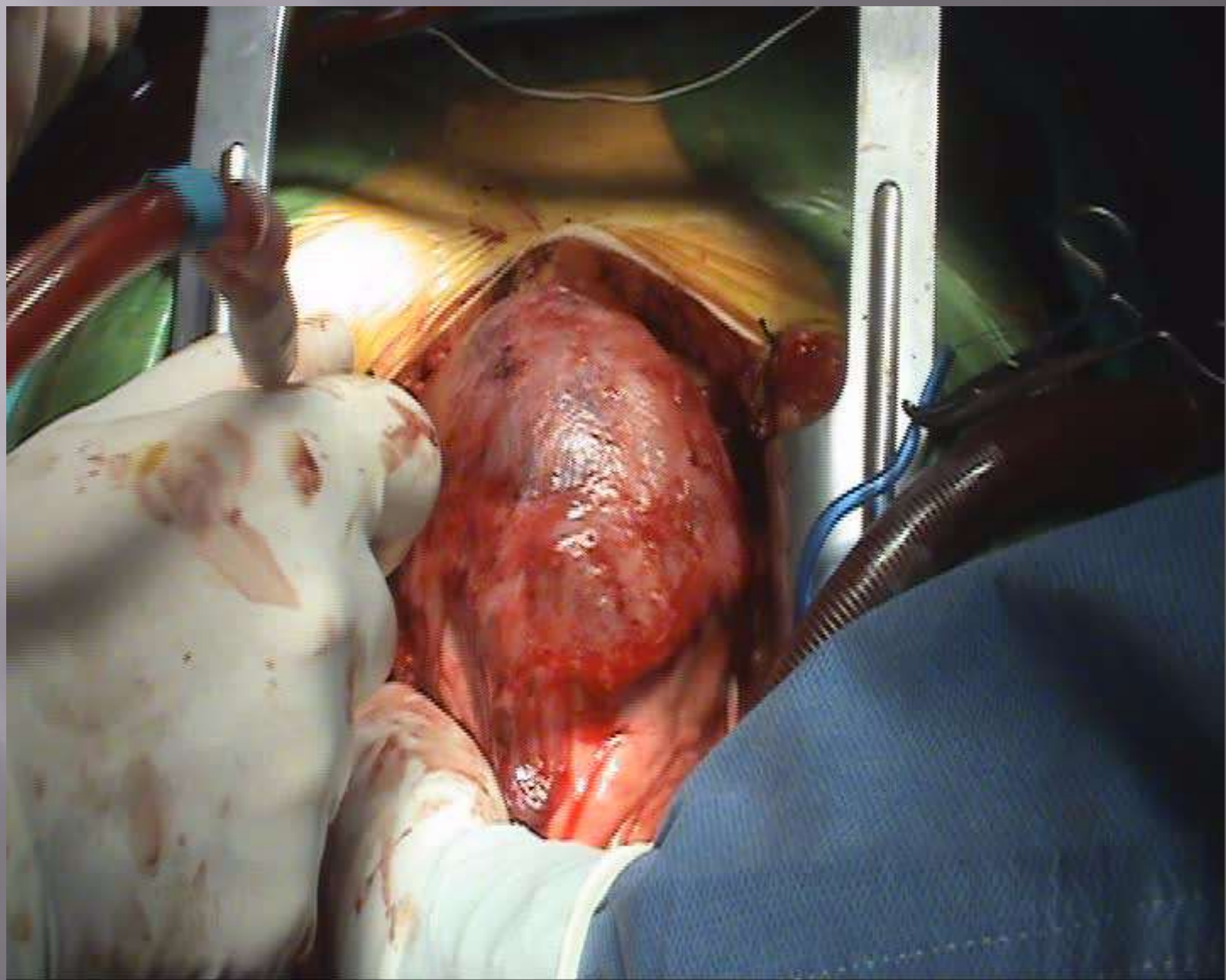
Χειρουργική αντιμετώπιση:

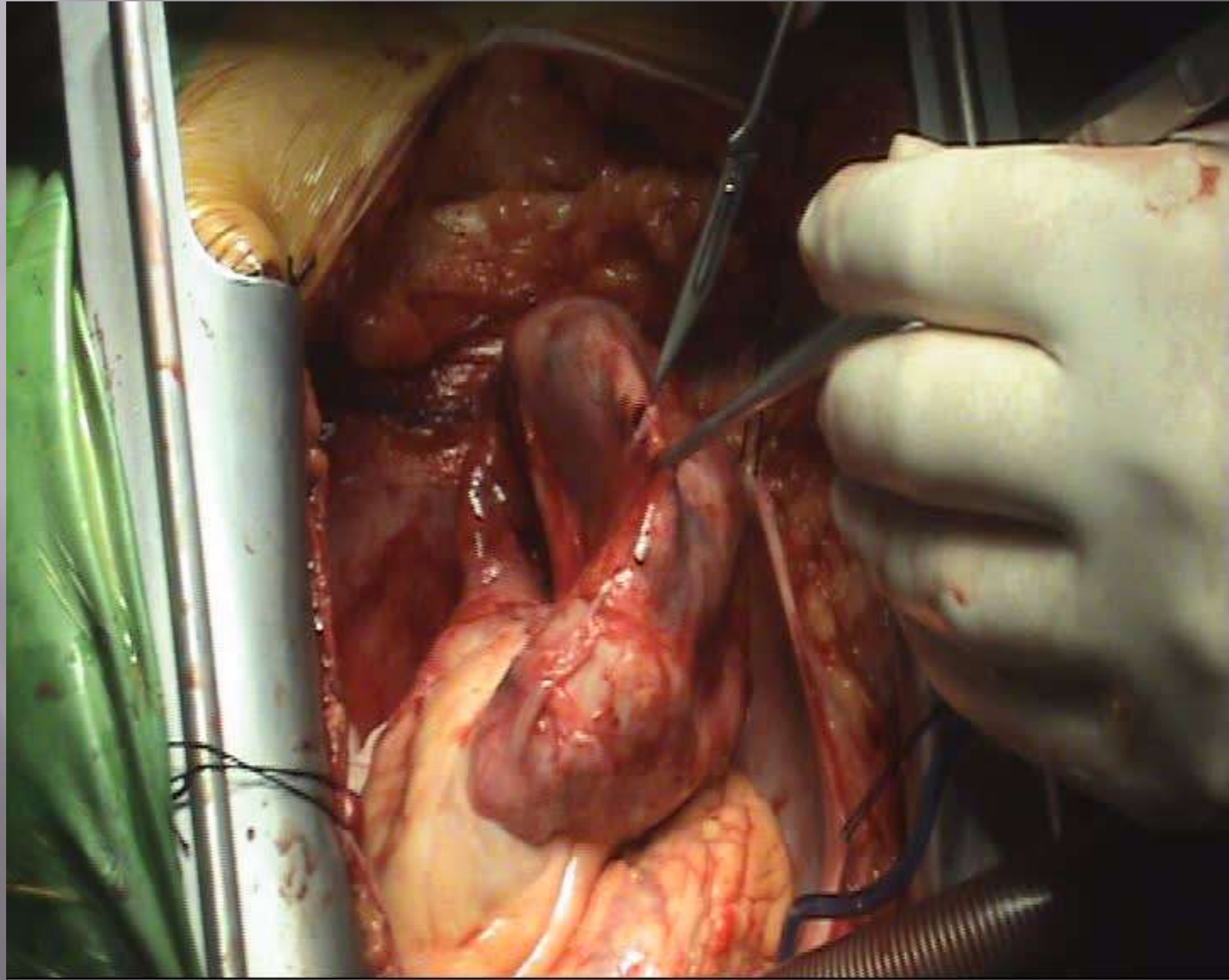
Ανευρυσματεκτομή- αναδιαμόρφωση LV

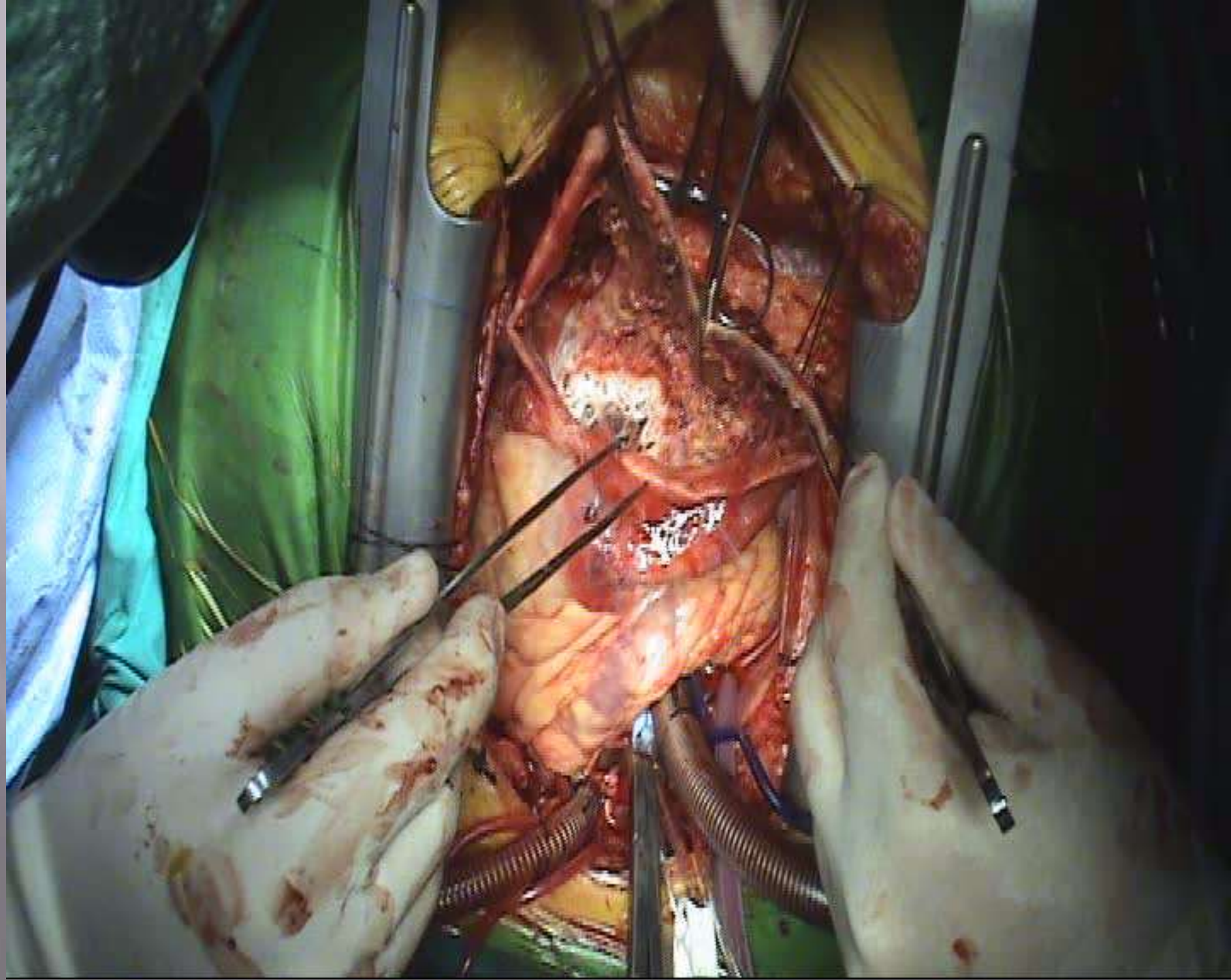


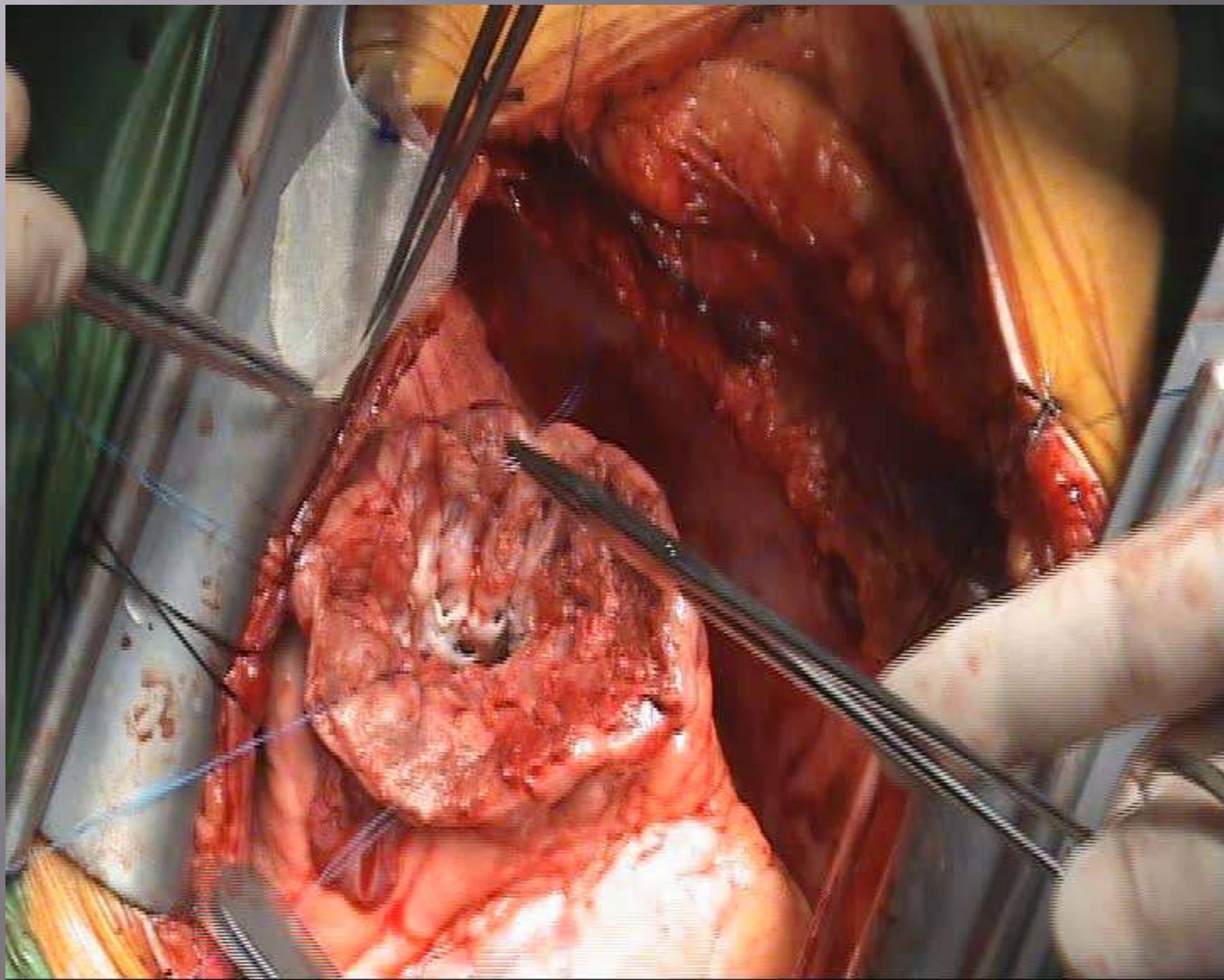


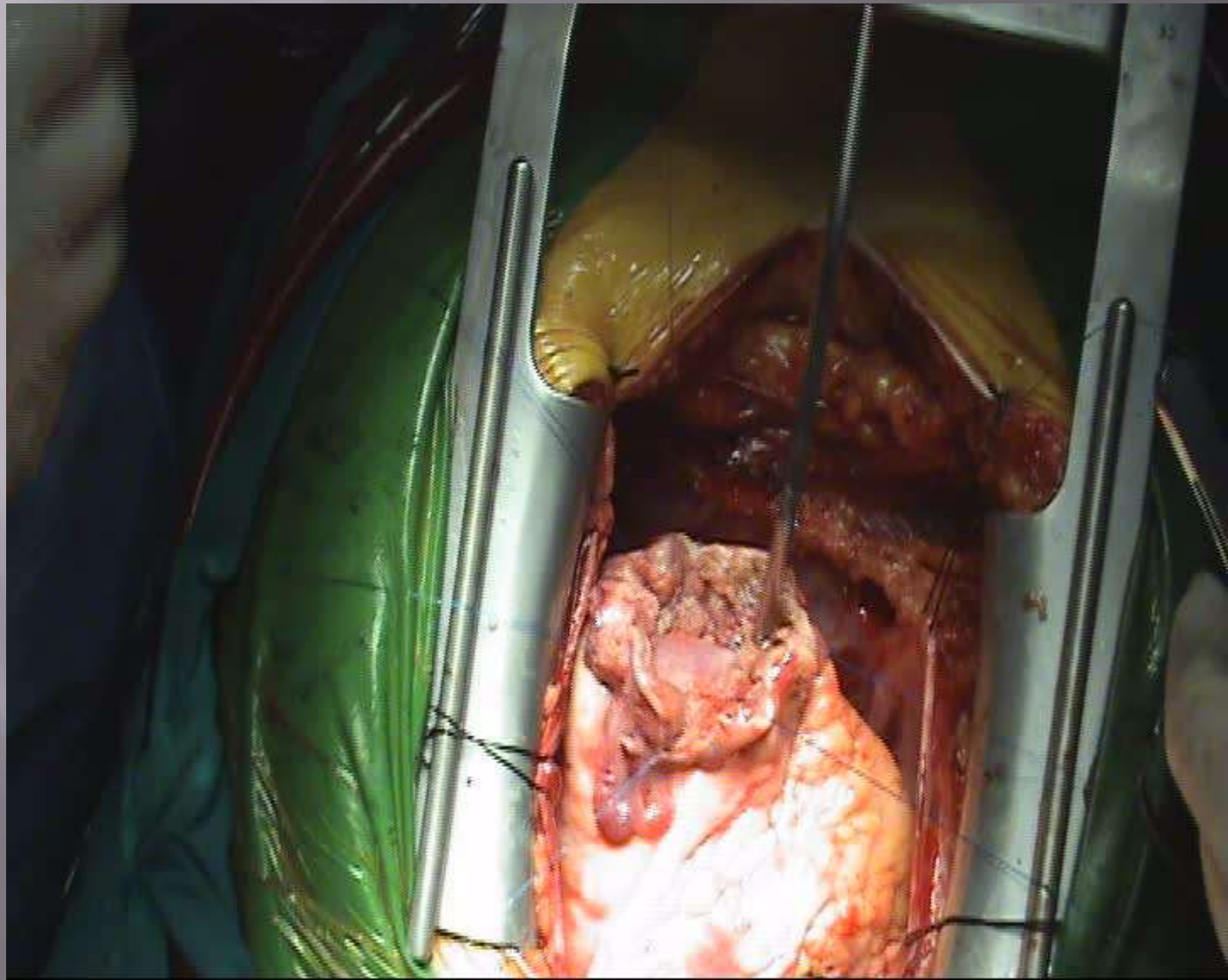


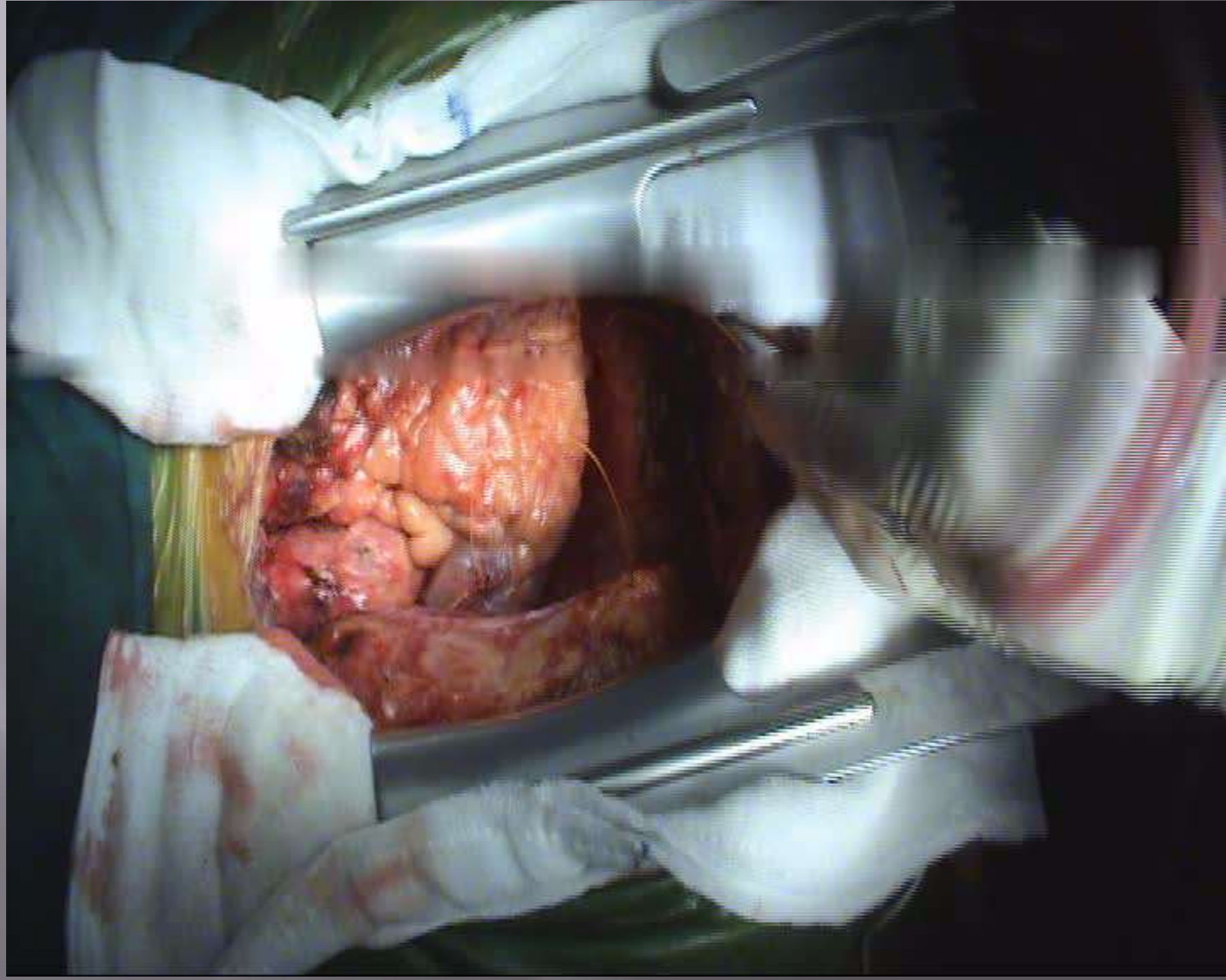












Μετεγχειρητικό U/S:

DOUDIS, ATHANASSIOS
PAPANIKOLAOU G. HOSP. CARDIOLOGY

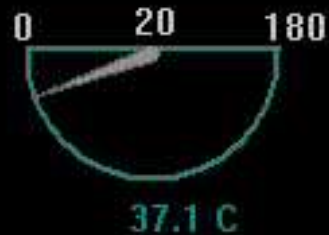ID: akk tee41

Cardiac
6T

13:06:28
25-Oct-11

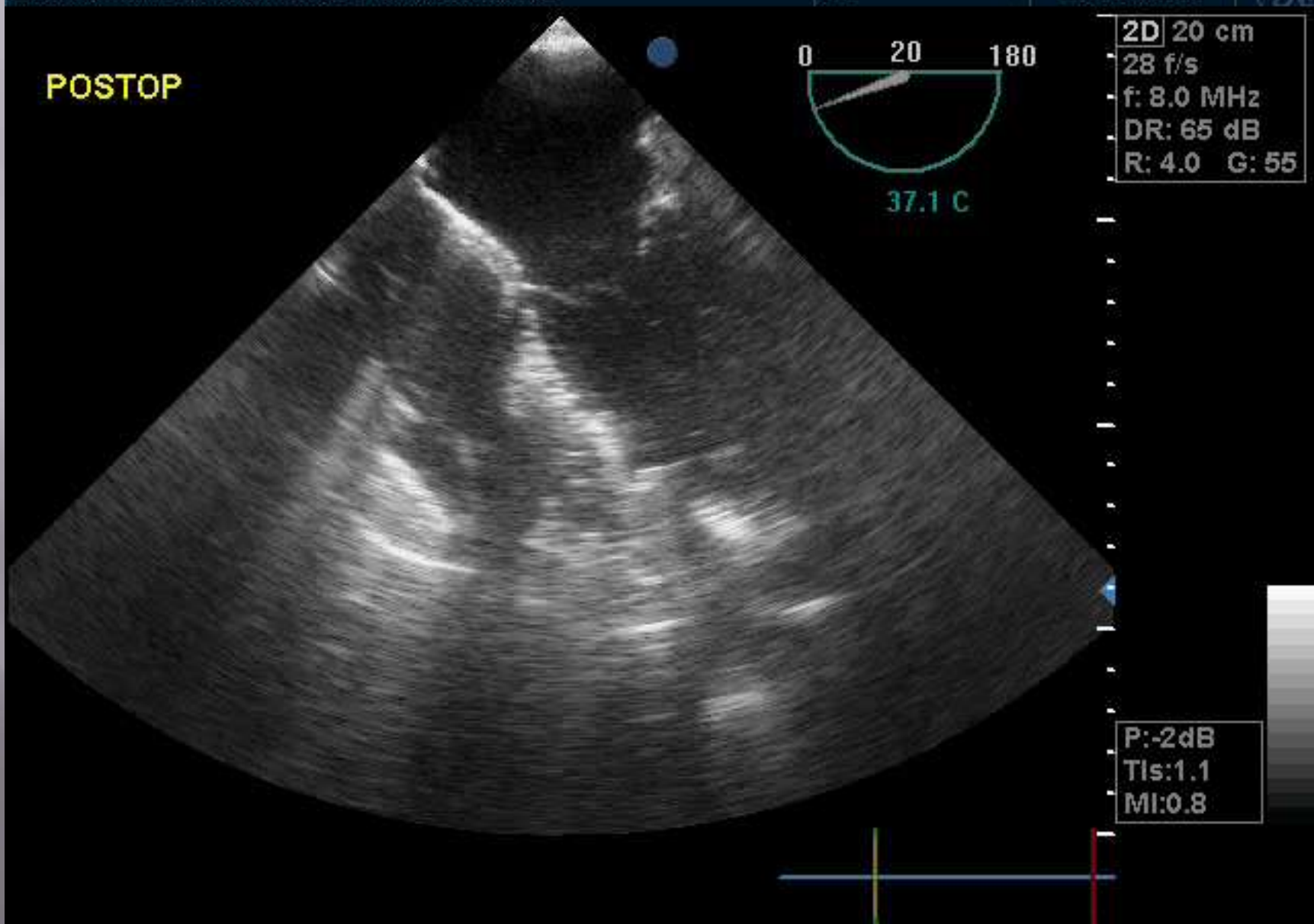


POSTOP



2D 20 cm
28 f/s
f: 8.0 MHz
DR: 65 dB
R: 4.0 G: 55

P: -2dB
TIs: 1.1
MI: 0.8



ΨΕΥΔΟΑΝΕΥΡΥΣΜΑΤΑ

- Ρήξη του καρδιακού τοιχώματος που περιορίζεται από το περικάρδιο

Αιτιολογία:

- ΟΕΜ, συνήθως κατώτερου τοιχώματος
- Αντικατάσταση μιτροειδούς
- Τραύμα

Κλινική εικόνα:

- Δύσπνοια, προκάρδιο άλγος
- Επιπωματισμός
- Συμφορητική καρδιακή ανεπάρκεια
- Συγκοπή ή αρρυθμία
- Συστηματική εμβολή

Κλινική και παρακλινική εξέταση:

- Φύσημα
- ΗΚΓ: Ανάσπαση ST ή μη ειδικές αλλοιώσεις
- Αύξηση ΚΘΔ στην α/α θώρακος

Διάγνωση:

- Διαθωρακικό U/S
- Διοισοφάγειο U/S
- Κοιλιογραφία: gold standard
- MRI καρδιάς

Θεραπεία:

- 30-35% ρήξη
- 50% θνητότητα με φαρμακευτική αγωγή
- Περιεγχειρητική θνητότητα 10%
- Αύξηση της επιβίωσης ,άμεση βελτίωση των συμπτωμάτων και της λειτουργικής ικανότητας