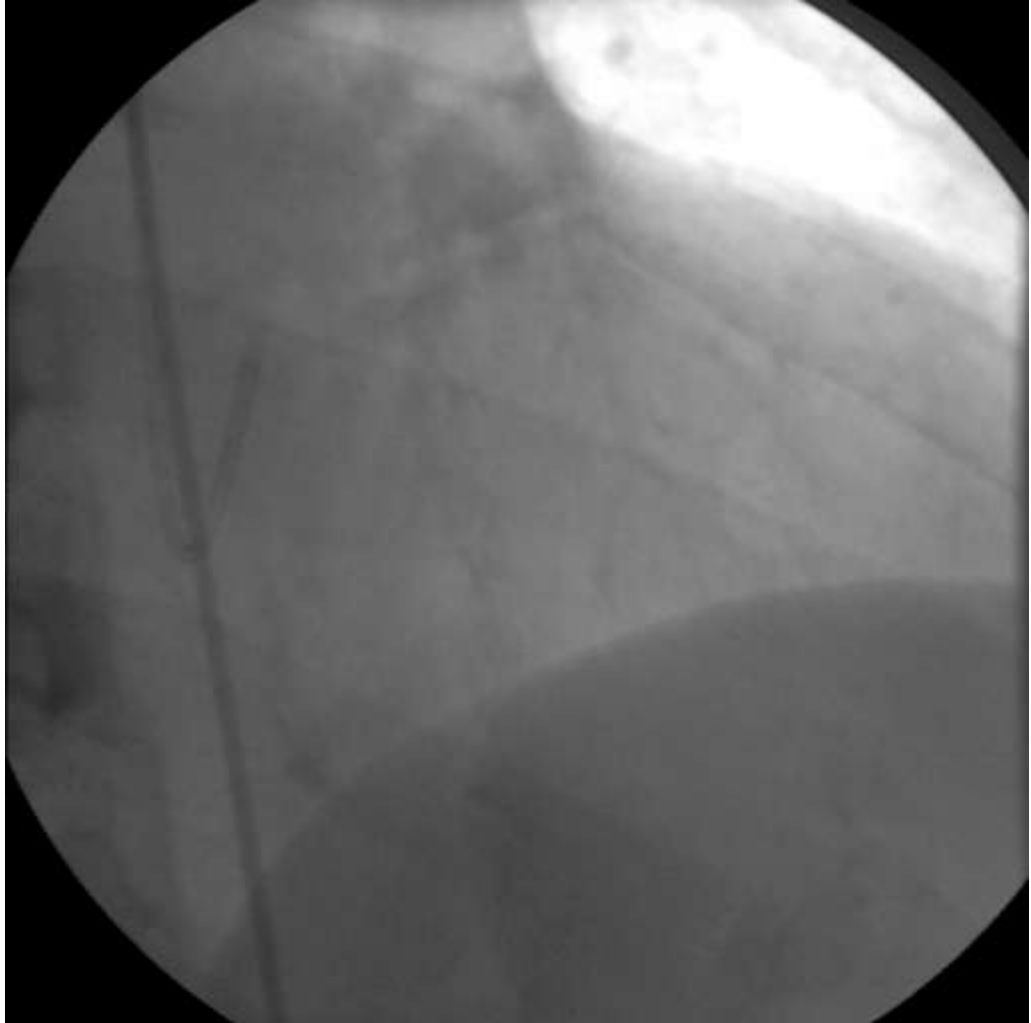

Οξεία ρήξη στεφανιαίας αρτηρίας, με συνοδό επιπρωματισμό, κατά τη διενέργεια διαδερμικής στεφανιαίας παρέμβασης

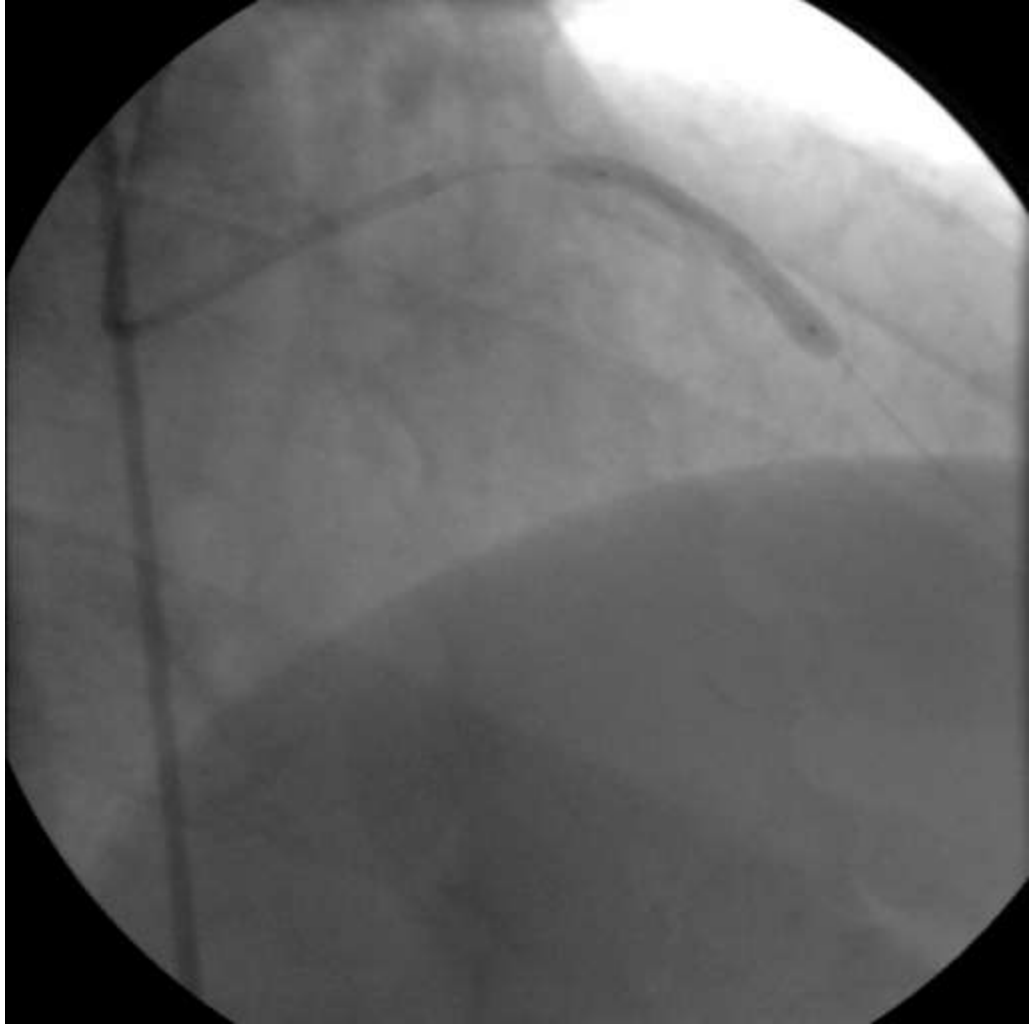
Γ.Χ.Μπομπότης, Φ.Ι.Παπαδοπούλου,
Κ.Δ.Τσαβδάρης, Π.Β.Σαρήπουλος,
Γ.Δ.Χατζηκώστας

Γ.Ν. Παπαγεωργίου Θεσσαλονίκης,
Καρδιοχειρουργική Κλινική

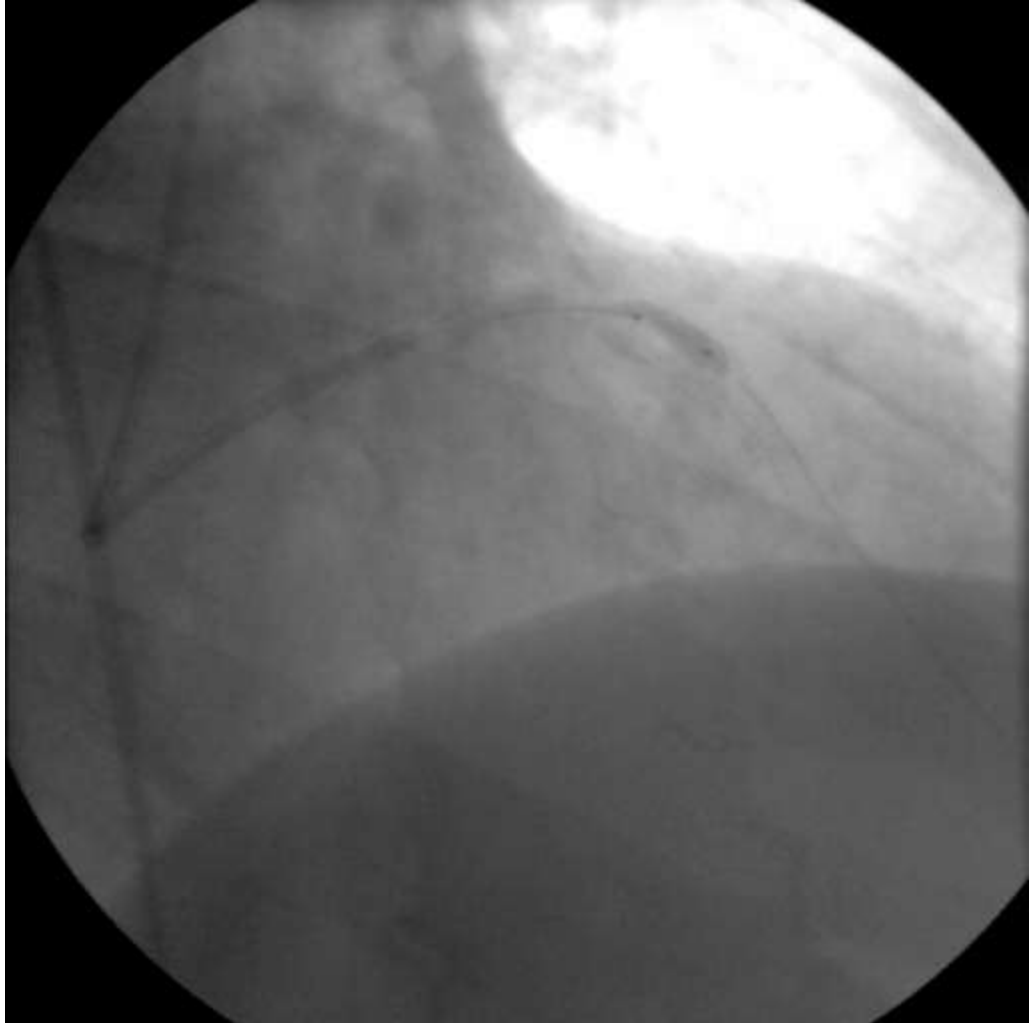
- Άντρας 59 ετών με ιστορικό Εμφράγματος Μυοκαρδίου υποβλήθηκε σε στεφανιογραφικό έλεγχο
- Διαπιστώθηκαν
 - 80% επιμήκη στένωση στον αριστερό πρόσθιο κατιόντα κλάδο
 - 80% εστιακή στένωση στην περισπωμένη αρτηρία



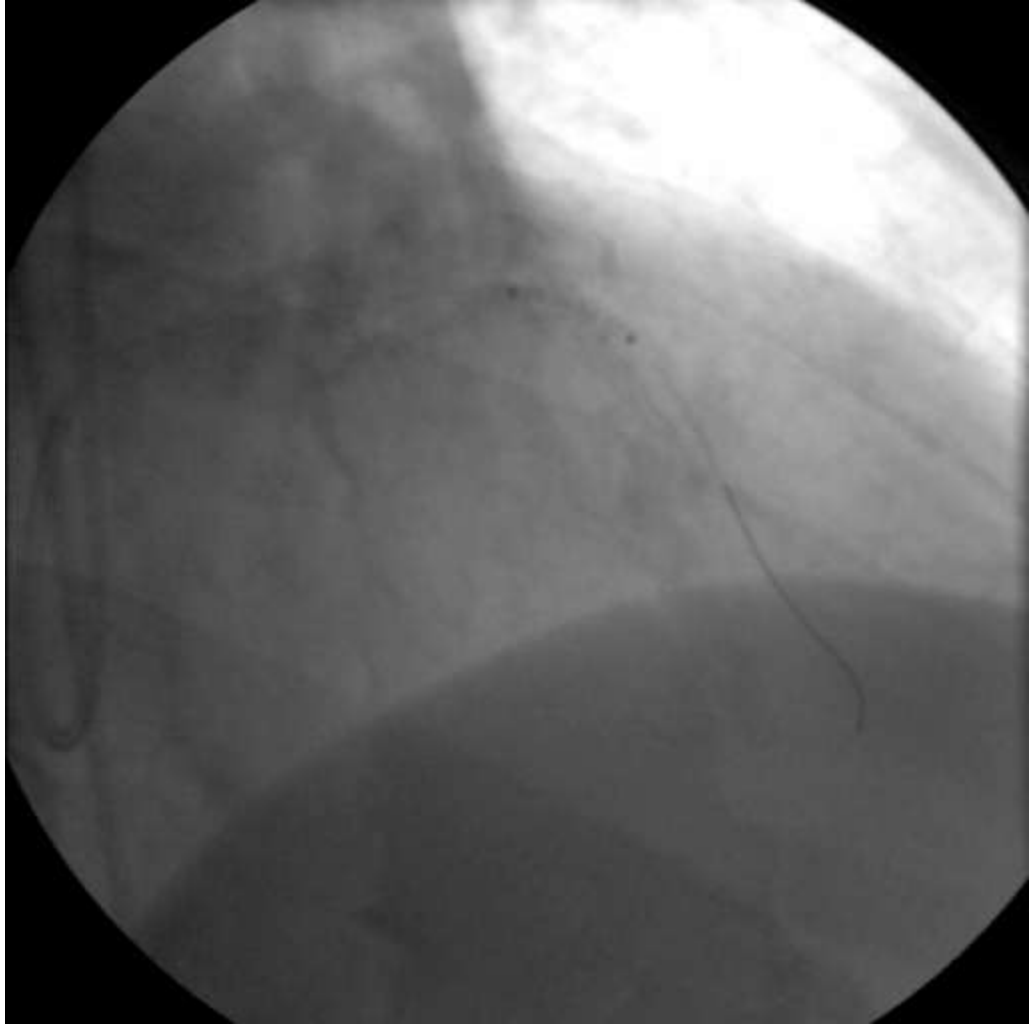
- Αποφασίστηκε η διενέργεια διαδερμικής στεφανιαίας παρέμβασης
- Αρχικά στον αριστερό πρόσθιο κατιόντα κλάδο



- Μεταδιαστολή

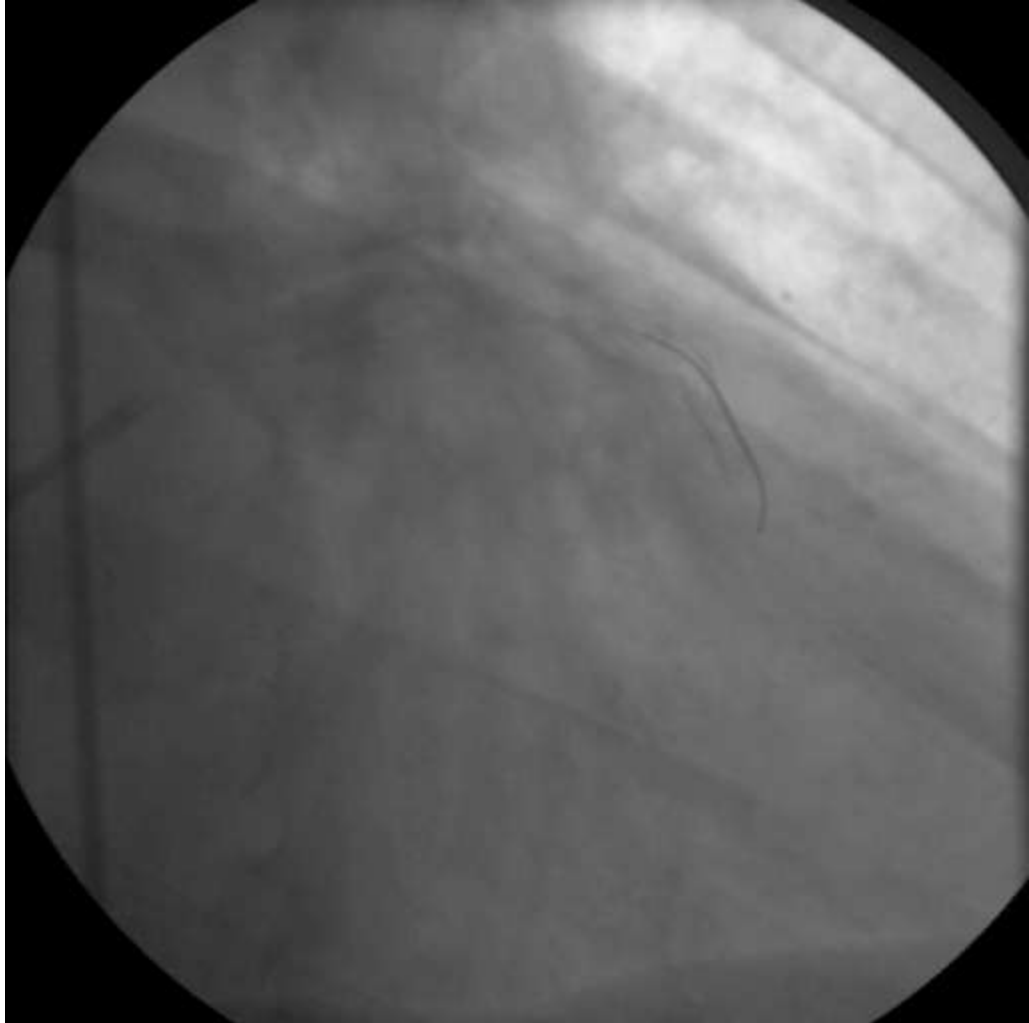


- Μετά τη διαστολή, ρήξη του αγγείου και μαζική εξαγγείωση



- Επήλθε άμεσα επιπωματισμός
- Αιμοδυναμική αστάθεια
- Διενεργήθηκε άμεσα περικαρδιοκέντηση δια του κατωτέρου αριστερού μεσοπλεύριου διαστήματος

- Αυτομετάγγιση
- Αιμοδυναμική σταθεροποίηση
- Εμφύτευση επικαλυμμένης ενδοπρόθεσης jo stent Graft Master στο σημείο της ρήξης
- Προσωρινή-μερική στεγανοποίηση



- Μεταφορά του ασθενούς στο χειρουργείο
 - όπου υπεβλήθη σε επείγουσα διάνοιξη του στέρνου
 - έγινε πλήρης ηπαρινισμός
 - και είσοδος στην εξωσωματική κυκλοφορία
- Μετά τη διάνοιξη του περικαρδίου
 - μικρή ποσότητα αίματος με ελάχιστη ποσότητα θρόμβων

- Σε 30min αποκλεισμός της αορτής
- Διενέργεια αναστόμωσης της αριστερής έσω μαστικής αρτηρίας στον πρόσθιο κατιόντα και ένα φλεβικό μόσχευμα στην περισπωμένη αρτηρία
- Άρση του αποκλεισμού

- Επιδιόρθωση του προσθίου κατιόντα,μαζί με τον 1^ο διαγώνιο και το αιμορραγούν τοίχωμα
- Ομαλή έξοδος από την ΕΣΚ,χωρίς ΗΚΓ αλλοιώσεις και μέτρηση άριστων ροών στα μοσχεύματα

- Ο ασθενής επαναανοίχτηκε άλλες 2 φορές, λόγω αιμορραγίας
- Αντιμετωπίστηκε επιτυχώς

- Λοιπή μετεγχειρητική πορεία ομαλή
- Μικρή κινητοποίηση τροπονίνης, χωρίς ΗΚΓ αλλοιώσεις
- Εξήλθε από την ΚΡΧ κλινική, την 5^η μετεγχειρητική ημέρα
- Στο μηνιαίο επανέλεγχο, η πορεία του ασθενους ήταν εξαιρετική

ΕΥΧΑΡΙΣΤΩ!