



Β' ΠΑΝΕΠΙΣΤΗΜΙΑΚΗ
ΚΑΡΔΙΟΛΟΓΙΚΗ ΚΛΙΝΙΚΗ
Α.Π.Θ.

ΕΤΑΙΡΕΙΑ
ΑΘΗΡΟΣΚΛΗΡΩΣΗΣ
ΒΟΡΕΙΟΥ ΕΛΛΑΔΟΣ



ΙΠΠΟΚΡΑΤΕΙΕΣ ΗΜΕΡΕΣ ΚΑΡΔΙΟΛΟΓΙΑΣ

ΛΗΨΗ ΚΛΙΝΙΚΩΝ ΑΠΟΦΑΣΕΩΝ ΜΕΣΑ ΑΠΟ ΤΗΝ
ΠΑΡΟΥΣΙΑΣΗ ΠΕΡΙΣΤΑΤΙΚΩΝ
ΜΕ ΔΙΕΘΝΗ ΣΥΜΜΕΤΟΧΗ

15-16 ΜΑΪΟΥ 2026

ELECTRA PALACE / **ΘΕΣΣΑΛΟΝΙΚΗ**

40 Χρόνια Β' Πανεπιστημιακή
Καρδιολογική Κλινική Α.Π.Θ.



ΟΡΓΑΝΩΣΗ - ΓΡΑΜΜΑΤΕΙΑ - ΠΛΗΡΟΦΟΡΙΕΣ
INVENTICS AE - [Medevents.gr](https://www.medevents.gr)

Αριθμός Αδείας ΕΟΤ: ΜΗΤΕ 0933Ε60000074600 / www.medevents.gr - info@medevents.gr / Τ. 2310 474 400



ΧΑΙΡΕΤΙΣΜΟΣ ΠΡΟΕΔΡΟΥ

Αγαπητοί συνάδελφοι,

Με ιδιαίτερη χαρά σας προσκαλώ στο Συνέδριο «**ΙΠΠΟΚΡΑΤΕΙΕΣ ΗΜΕΡΕΣ ΚΑΡΔΙΟΛΟΓΙΑΣ 2026**», που διοργανώνει η **Β' Πανεπιστημιακή Καρδιολογική Κλινική ΑΠΘ** σε συνεργασία με την Εταιρεία Αθηροσκλήρωσης Βορείου Ελλάδος, και το οποίο θα πραγματοποιηθεί στις **15 και 16 Μαΐου 2026** στο ξενοδοχείο **Electra Palace** στη **Θεσσαλονίκη**.

Η φετινή διοργάνωση έχει για εμάς ξεχωριστή σημασία, καθώς συμπίπτει με τη συμπλήρωση 40 χρόνων συνεχούς λειτουργίας της **Β' Πανεπιστημιακής Καρδιολογικής Κλινικής**. Τέσσερις δεκαετίες κλινικής προσφοράς, εκπαιδευτικού έργου και ερευνητικής δραστηριότητας αποτελούν ένα ορόσημο που αξίζει να τιμηθεί, αλλά και μια αφετηρία για νέες προκλήσεις και στόχους.

Οι «Ιπποκράτειες Ημέρες Καρδιολογίας» αποτελούν **καθρέφτη της φιλοσοφίας της Κλινικής**: συνέδριο με μακρά παράδοση, επικεντρωμένο στους νέους καρδιολόγους, που δίνει έμφαση στην **ενεργό συμμετοχή** μέσα από διαδραστικές συνεδρίες, όπου το κοινό ψηφίζει, συζητά και συνδιαμορφώνει κλινικές αποφάσεις.

Στο πλαίσιο αυτό, περιλαμβάνονται συνεδρίες που εστιάζουν:

- Στις **νέες Ευρωπαϊκές κατευθυντήριες οδηγίες (ESC 2025)** και την εφαρμογή τους μέσα από κλινικά περιστατικά.
- Στη **διαγνωστική ισχύ του ΗΚΓ ενισχυμένη μέσω τεχνητής νοημοσύνης**, με πρακτικά παραδείγματα από καθημερινές κλινικές καταστάσεις.
- Στο **καρδιονεφρομεταβολικό σύνδρομο**, με την παρουσίαση για πρώτη φορά κειμένου ομοφωνίας ειδικών, από επιτροπή υπό την αιγίδα της Ελληνικής Καρδιολογικής Εταιρείας.
- Στην **ιατρική ακριβείας, τη γενετική και την εξατομικευμένη θεραπεία** σε καρδιαγγειακές παθήσεις.
- Στην **διαχείριση σύμπλοκων αρρυθμιών** (Διακεκριμένη Διάλεξη από τον διεθνούς φήμης αρρυθμιολόγο Paolo Della Bella)



15-16 ΜΑΪΟΥ 2026
ELECTRA PALACE / ΘΕΣΣΑΛΟΝΙΚΗ

Ιδιαίτερη θέση στο πρόγραμμα κατέχουν οι **καινοτόμες συνεδρίες**:

- **«My Way»**: όπου υψηλής εμπειρίας καρδιολόγοι παρουσιάζουν πώς διαχειρίζονται σύνθετες κλινικές καταστάσεις, αξιοποιώντας την προσωπική τους εμπειρία και καλύπτοντας τα κενά των οδηγιών.
- **«Το Βήμα είναι δικό σας – Φέρτε τις ερωτήσεις σας»**: μια ανοιχτή, διαδραστική συνεδρία, στην οποία οι συμμετέχοντες θέτουν τα δικά τους κλινικά ερωτήματα σε πάνελ ειδικών.

Ιδιαίτερη έμφαση δίνεται φέτος:

- Στη **φωνή των ασθενών** που αναδεικνύει τις αξίες και τις προτεραιότητες των ίδιων των ασθενών.
- Στην **εκπαίδευση μέσω πρακτικής άσκησης (Hands-on Workshops)** στην επείγουσα καρδιολογία, την αιμοδυναμική, την υπερηχοκαρδιογραφία και τη χρήση εικονικών καρδιολογικών ασθενών.

Παράλληλα, θα δοθεί η ευκαιρία σε νέους καρδιολόγους να **παρουσιάσουν τα δικά τους περιστατικά** στο κεντρικό πρόγραμμα του συνεδρίου, στο πλαίσιο ειδικής συνεδρίας με κριτική αξιολόγηση από επιτροπή ειδικών αλλά και με συμμετοχή του ακροατηρίου στην τελική βαθμολόγηση.

Σας καλώ θερμά να συμμετάσχετε σε αυτή την διαδραστική, πολυθεματική και υψηλού επιπέδου επιστημονική συνάντηση, να συμβάλετε με την παρουσία και τις παρεμβάσεις σας και να γιορτάσουμε μαζί τα **40 χρόνια της Β' Πανεπιστημιακής Καρδιολογικής Κλινικής**.

Με εκτίμηση,

Νικόλαος Φραγκάκης

Καθηγητής Καρδιολογίας ΑΠΘ

Διευθυντής Β' Καρδιολογικής Κλινικής Γ.Ν.Θ. Ιπποκράτειο.



Πρόεδρος ΟΡΓΑΝΩΤΙΚΗΣ ΕΠΙΤΡΟΠΗΣ
Καθηγητής κ. **Νικόλαος Φραγκάκης**

ΣΥΝΤΟΝΙΣΤΙΚΗ ΕΠΙΤΡΟΠΗ

A. Αντωνιάδης
Ξ. Αποστολίδου
A. Αρβανιτάκη
T. Δαδούς
Δ. Εκκλησιάρχος
E. Καραγιαννίδης
Γ. Κασίμης
Π. Μπαμίδης
E. Ντάφλη
M. Παπαδημητρίου
K. Παπαδόπουλος
Χρ. Παπαδόπουλος
Δ. Πατουλιάς
Γ. Σταυρόπουλος
A. Τζίκας
B. Φυντανίδου



ΕΠΙΣΤΗΜΟΝΙΚΗ ΕΠΙΤΡΟΠΗ

Κ. Rajappan	Θ. Ζαγκλαβάρια	Δ. Κρικίδης	Κ. Παπαδόπουλος	Α. Τζίκας
Ρ. Della Bella	Ι. Ζαρίφης	Π. Κυριάκου	Ν. Παπαδόπουλος	Ε. Τούλης
Σ. Αγγελοπούλου	Θ. Ζέγκος	Σ. Κωνσταντινίδης	Χ. Παπαδόπουλος	Κ. Τούτουζας
Σ. Αλεξίου	Α. Ζιάκας	Μ. Κωνσταντινίδου	Β. Παπαλιάγκας	Κ. Τριανταφύλλου
Γ. Ανδρικόπουλος	Κ. Θεοδωρόπουλος	Δ. Κωνσταντίνου	Σ. Παπαστεφάνου	Ι. Τσακνιρίδης
Α. Αντωνιάδης	Ε. Θεοφιλογιαννάκος	Χ. Κωφός	Δ. Πατουλιάς	Κ. Τσιρανίδου
Ξ. Αποστολίδου	Π. Ιωαννίδης	Σ. Λαμπρόπουλος	Ι. Πατρίκιος	Γ. Φιλιππάτος
Αικ. Αποστολοπούλου	Μ. Καλινδέρης	Γ. Λεβεντόπουλος	Ο.Δ. Παύλου	Ν. Φραγκάκης
Α. Αρβανιτάκη	Ε. Καλλέργης	Ε. Λευκού	Δ. Πεντούσης	Α. Φρογουδάκη
Β. Βασιλικός	Β. Καμπερίδης	Γ. Μαλίγκος	Γ. Πιστιώλας	Β. Φυντανίδου
Α. Βέρβερη	Ι. Κανονίδης	Α. Μαμόπουλος	Κ. Πολυμερόπουλος	Σ. Χαρίτος
Ι. Βογιατζής	Ε. Κανουπάκης	Λ. Μάντζιαρη	Χ. Σαββόπουλος	Χ. Χατζηελευθερίου
Ά. Γεωργακόπουλος	Α. Καπετανόπουλος	Χ. Μάντζιος	Κ. Σαμαρά	
Γ. Γιαμούζης	Ε. Καραγιαννίδης	Μ. Μαρκέτου	Α. Σαμαράς	
Γ. Γιαννακούλας	Λ. Καραγκούνης	Α.Δ. Μαυρογιάννη	Ε. Σαμπάνη	
Γ. Γιαννόπουλος	Π. Καρακάσης	Αικ. Μαχτοπούλου	Β. Σαχηκείδης	
Κ. Γκατζούλης	Θ. Καραμήτσος	Μ. Μελετίδου	Ε. Σημαντηράκης	
Μ. Γκατζούλης	Γ. Κασίμης	Λ. Μιχάλης	Δ. Σκούτας	
Π. Γκελερής	Σ. Κατράνας	Κ. Μπακογιάννης	Γ. Σπυρομήτρος	
Θ. Γκόσιος	Ν. Κατσικάς	Π. Μπαμίδης	Δ. Στάκος	
Ν. Γκουζούμας	Μ. Καυγά	Μ. Μπαντίδος	Κ. Στάμος	
Τ. Δαδούς	Δ. Κετίκογλου	Γ. Μπομπότης	Α. Σταυράτη	
Σ. Δευτεραίος	Α. Κοντογεώργης	Ι. Μποστάνιτης	Γ. Σταυρόπουλος	
Μ. Διαμαντή	Π. Κοραντζόπουλος	Κ. Νάκα	Κ. Σταυρόπουλος	
Μ. Διδάγγελος	Κ. Κοσκινάς	Ε. Ντάφλη	Π. Σταχτέας	
Μ. Δούμας	Δ. Κοσμίδης	Δ. Ντέλιος	Ι. Στυλιάδης	
Δ. Εκκλησιάρχος	Ε. Κοτσάκου- Χατζηνικολάου	Ι. Οικονομίδης	Μ. Σωτηριάδου	
Ι. Ευθυμιάδης	Σ. Κουρούκλης	Ε. Παγκουρέλιας	Δ. Ταχματζίδης	
Μ. Εφραιμίδης	Θ. Κουφάκης	Μ. Παπαδημητρίου	Σ. Τζήκας	
Σ. Ζαγαλιώτη		Θ. Παπαδόπουλος	Σ. Τζέξης	



15-16 ΜΑΪΟΥ 2026
ELECTRA PALACE / **ΘΕΣΣΑΛΟΝΙΚΗ**

ΠΡΟΓΡΑΜΜΑ | ΠΑΡΑΣΚΕΥΗ 15 ΜΑΪΟΥ 2026 – Αίθουσα ΜΑΚΕΔΟΝΙΑ

08:45 - 09:00

ΕΝΑΡΞΗ ΕΡΓΑΣΙΩΝ ΤΟΥ ΣΥΝΕΔΡΙΟΥ

09:00 - 10:00

ΤΡΑΠΕΖΙ 1

2025 ESC GUIDELINES: ΤΙ ΑΛΛΑΖΕΙ;

Πως βρίσκουν εφαρμογή οι νέες οδηγίες μέσα από τη διαχείριση κλινικών περιστατικών

Πρόεδροι: **Ι. Ευθυμιάδης, Β. Καμπερίδης, Σ. Παπαστεφάνου**

Περιστατικό ασθενούς με Περικαρδίτιδα

Π. Σταχτέας

Περιστατικό ασθενούς με Μυοκαρδίτιδα

Θ. Ζέγκος

Περιστατικό ασθενούς με Βαλβιδοπάθεια

Χ. Μάντζιος

Περιστατικό ασθενούς με Δυσλιπιδαιμία

Δ. Κρικήδης

Experts Opinion: **Μ. Παπαδημητρίου, Δ. Ντέλιος,**

Β. Σαχπεκίδης, Π. Κυριάκου

Η παρουσίαση των περιστατικών θα περιλαμβάνει πολλαπλές επιλογές απαντήσεων με δυνατότητα του κοινού να επιλέξει την πιο κατάλληλη μέσω ψηφοφορίας

10.00-11.00

ΤΡΑΠΕΖΙ 2

Ενισχυμένη μέσω τεχνητής νοημοσύνης διαγνωστική ισχύς του ΗΚΓ σε συνήθεις κλινικές καταστάσεις. Εικόνες από το κοντινό μέλλον

Πρόεδροι: **Β. Βασιλικός, Π. Μπαμίδης, Ι. Στυλιάδης**

Περιστατικό 1: **Διαστρωμάτωση Κινδύνου ασθενών με θωρακικό άλγος στο Τμήμα Επειγόντων Περιστατικών**

Ε. Καραγιαννίδης



ΠΡΟΓΡΑΜΜΑ | ΠΑΡΑΣΚΕΥΗ 15 ΜΑΪΟΥ 2026 – Αίθουσα ΜΑΚΕΔΟΝΙΑ

Περιστατικό 2: **Πρώιμη Ανίχνευση Καρδιακής Ανεπάρκειας**
Ε. Ντάφλη

Περιστατικό 3: **Πρόβλεψη Κολπικής Μαρμαρυγής και ΑΕΕ**
Κ. Μπακογιάννης

Περιστατικό 4: **Διάγνωση Αμυλοείδωσης**
Α. Σαμαράς

Σχολιαστές: **Β. Φυντανίδου, Ε. Θεοφιλογιαννάκος,**
Δ. Ταχματζίδης, Γ. Σπυρομήτρος

11.00-11.15

ΔΙΑΛΕΙΜΜΑ

11.15-11.30

**Οι ασθενείς στο κέντρο: Η φωνή τους οδηγός για ολιστική
αντιμετώπιση του καρδιονεφρομεταβολικού συνδρόμου**
Πρόεδροι: **Κ. Τσιρανίδου, Δ. Πατουλιάς**

11.30 – 12.15

ΤΡΑΠΕΖΙ 3

**Οι Ιπποκράτειες ημέρες συναντούν την ΕΑΒΕ και συζητούν για το
Καρδιονεφρομεταβολικό σύνδρομο μέσα από την παρουσίαση
περιστατικών**

Πρόεδροι: **Χ. Παπαδόπουλος, Δ. Σκούτας, Ν. Φραγκάκης**

Κείμενο Ομοφωνίας Ειδικών (Consensus Statement)

Δ. Πατουλιάς

Περιστατικό 1: *Γυναίκα 74 ετών με ιστορικό ΣΔ2, στεφανιαία νόσο και πρόσφατη νοσηλεία για απορρύθμιση καρδιακής ανεπάρκειας, παραπέμπεται για εκτίμηση λόγω ανεπαρκούς γλυκαιμικού ελέγχου υπό μετφορμίνη/σιταγλιπτίνη. Ποια είναι τα επόμενα θεραπευτικά βήματα;*

Ι. Ευθυμιάδης



ΠΡΟΓΡΑΜΜΑ | ΠΑΡΑΣΚΕΥΗ 15 ΜΑΪΟΥ 2026 – Αίθουσα ΜΑΚΕΔΟΝΙΑ

Περιστατικό 2: Άνδρας 51 ετών με BMI 28 kg/m² και προδιαβήτη παραπέμπεται για εκτίμηση καρδιαγγειακού κινδύνου λόγω ισχυρού οικογενειακού ιστορικού στεφανιαίας νόσου. Ο 10-έτης καρδιαγγειακός κίνδυνος βάσει υπολογιζόμενου SCORE2 είναι 2.9%. Ποιες είναι οι διαθέσιμες θεραπευτικές επιλογές;
Μ. Σωτηριάδου

Σχολιαστές: **Κ. Σταυρόπουλος, Ε. Σαμπάνη, Ε. Τούλης**

Η παρουσίαση των περιστατικών θα περιλαμβάνει πολλαπλές επιλογές απαντήσεων με δυνατότητα του κοινού να επιλέξει την πιο κατάλληλη μέσω ψηφοφορίας

12.30-13.00

ΔΟΥΡΥΦΟΡΙΚΗ ΔΙΑΛΕΞΗ (σελ. 27)

13.00 -14.30

ΤΡΑΠΕΖΙ 4

ΔΙΑΞΙΦΙΣΜΟΙ

Πρόεδροι: **Ι. Βογιατζής, Π. Γκελερής, Ι. Κανονίδης**

Αντιμετώπιση του τσουνάμι της παχυσαρκίας. Είναι τα φάρμακα GLP-1 η λύση σε καρδιαγγειακούς ασθενείς;

ΥΠΕΡ: **Ν. Παπαδόπουλος**

ΚΑΤΑ: **Μ. Μαρκέτου**

Σχολιασμός: **Σ. Λαμπρόπουλος**

Χρειάζονται οι β-αναστολείς μετά από έμφραγμα σε ασθενείς με διατηρημένο κλάσμα εξώθησης;

ΥΠΕΡ: **Στ. Τζήκας**

ΚΑΤΑ: **Θ. Παπαδόπουλος**

Σχολιασμός: **Ι. Μποστανίτης**



ΠΡΟΓΡΑΜΜΑ | ΠΑΡΑΣΚΕΥΗ 15 ΜΑΪΟΥ 2026 – Αίθουσα ΜΑΚΕΔΟΝΙΑ

Γνωστική Εξασθένιση: Νευρολογικό Πεπρωμένο ή Καρδιακή Επίπτωση;

Η ΘΕΣΗ ΤΟΥ ΝΕΥΡΟΛΟΓΟΥ: **Β. Παπαλιάγκας**

Η ΘΕΣΗ ΤΟΥ ΚΑΡΔΙΟΛΟΓΟΥ: **Ε. Παγκουρέλιας**

Σχολιασμός: **Δ. Κετίκογλου**

Με συμμετοχή του κοινού μέσω ψηφοφορίας (πριν και μετά την αντιπαράθεση)

14.30- 16.30

Μεσημβρινή διακοπή (WORKSHOPS)

16.30-18.00

ΤΡΑΠΕΖΙ 5

Το Βήμα είναι δικό σας. Φέρτε τις ερωτήσεις σας

Πρόεδροι: **Ι. Ζαρίφης, Γ. Γιαμούζης, Τ. Δαδούς**

Panel Ειδικών: **Ξ. Αποστολίδου, Ε. Λευκού, Α. Σταυράτη, Μ. Παπαδημητρίου**

ΘΕΜΑΤΟΛΟΓΙΑ:

Διαχείριση καρδιαγγειακών επιπλοκών από καρδιοτοξικά φάρμακα

Διαχείριση επιπλοκών από την χρήση αντιθρομβωτικών φαρμάκων σε καρδιαγγειακές παθήσεις

Διαχείριση ασθενών με Καρδιακή Ανεπάρκεια

Διαχείριση ασθενών με υποτροπιάζουσα Μυοκαρδίτιδα- Περικαρδίτιδα

Στη διάρκεια της συνεδρίας το κοινό θα έχει την δυνατότητα να απευθύνει στους ειδικούς ερωτήσεις επί των συγκεκριμένων θεμάτων

18.00-18.30

ΔΙΑΛΕΙΜΜΑ



ΠΡΟΓΡΑΜΜΑ | ΠΑΡΑΣΚΕΥΗ 15 ΜΑΪΟΥ 2026 – Αίθουσα ΜΑΚΕΔΟΝΙΑ

18.30-20.00

ΤΡΑΠΕΖΙ 6

My Way: Πώς οι ειδικοί καλύπτουν με την εμπειρία τους τα κενά που προκύπτουν από τις τρέχουσες κατευθυντήριες οδηγίες
Πρόεδροι: **Ι. Οικονομίδης, Χ. Σαββόπουλος, Ε. Σημαντηράκης**

Ο ασθενής μου έχει δύσπνοια και μετρίου βαθμού ανεπάρκεια μιτροειδούς βαλβίδας

Gaps in Evidence: **Α. Γεωργακόπουλος**

Expert View: **Κ. Παπαδόπουλος**

Ο ασθενής μου έχει αποσύζευξη μιτροειδικού δακτυλίου και έκτακτες κοιλιακές συστολές

Gaps in Evidence: **Δ. Κοσμίδης**

Expert View: **Θ. Ζαγκλαβάρα**

Ο ασθενής μου έχει ανθεκτική υπέρταση

Gaps in Evidence: **Σ. Αγγελουπούλου**

Expert View: **Μ. Δούμας**

Ο ασθενής μου έχει παροξυσμική Κολπική Μαρμαρυγή και εμφανίζει ΑΕΕ μολονότι λαμβάνει την αντιπηκτική του αγωγή

Gaps in Evidence: **Κ. Σαμαρά**

Expert View: **Α. Τζίκας**

To smart watch ανιχνεύει Κολπική Μαρμαρυγή.

Gaps in Evidence: **Σ. Αλεξίου**

Expert View: **Β. Βασιλικός**

Ο ασθενής μου είναι νέος και έχει καταγεγραμμένη ασυμπτωματική Κολπική Μαρμαρυγή

Gaps in Evidence: **Π. Καρακάσης**

Expert View: **Γ. Ανδρικόπουλος**

20:00– 21:15

ΤΕΛΕΤΗ ΕΝΑΡΞΗΣ



ΠΡΟΓΡΑΜΜΑ | ΣΑΒΒΑΤΟ 16 ΜΑΪΟΥ 2026 – Αίθουσα ΜΑΚΕΔΟΝΙΑ

08.30-10.15

ΤΡΑΠΕΖΙ 7

Παρουσιάστε το Περιστατικό σας

Πρόεδροι: **Χρ. Παπαδόπουλος, Ν. Φραγκάκης, Χ. Χατζηελευθερίου**

Πλήρης κολποκοιλιακός αποκλεισμός: Όταν το ηλεκτροκαρδιογράφημα δείχνει μόνο την κορυφή του παγόβουνου

Β. Παπακώστα

Οξεία μυοκαρδιακή βλάβη σε νεαρή ασθενή: Μια μη αναμενόμενη αλλά αναστρέψιμη αιτία

Β. Παπακώστα

Έγκυος με παρουσία θρόμβου προσθετικής βαλβίδας υπό αντιπηκτική αγωγή

Χ. Λευκός

Peripartum Cardiomyopathy in a woman with repaired tetralogy of Fallot: A case report

Τ. Γράντζα

Έμφραγμα του μυοκαρδίου χωρίς αποφρακτική νόσο των στεφανιαίων αρτηριών (MINOCA) ως πρώτη εκδήλωση αντιφωσfolιποδικού συνδρόμου

Χ. Καλημάνης

Pregnancy risk assessment in an asymptomatic 47-year-old woman with dextrocardia and L-TGA

Χ. Χαραλαμπίδου

Panel Κριτών: **Α. Αντωνιάδης, Ξ. Αποστολίδου, Ε. Καραγιαννίδης, Γ. Γιαννόπουλος, Α. Αρβανιτάκη**

Τα περιστατικά έχουν επιλεγεί από την επιτροπή των ειδικών, μετά από διαδικασία βαθμολόγησης



ΠΡΟΓΡΑΜΜΑ | ΣΑΒΒΑΤΟ 16 ΜΑΪΟΥ 2026 – Αίθουσα ΜΑΚΕΔΟΝΙΑ

10.15-11.15

ΤΡΑΠΕΖΙ 8

ΙΑτρική ακριβείας, γενετική και εξατομικευμένη θεραπεία για καρδιαγγειακές παθήσεις μέσα από την παρουσίαση περιστατικών

Πρόεδροι: **Γ. Φιλιππάτος, Θ. Καραμήτσος**

Περιστατικό 1: *Εξατομικευμένη Θεραπεία στην Υπερτροφική Μυοκαρδιοπάθεια*

Θ. Γκόσιος

Περιστατικό 2: *Φαρμακογενετική στη Θεραπεία με Στατίνες*

Θ. Κουφάκης

Περιστατικό 3: *Γενετική και Πρόληψη Νεανικού Αιφνίδιου Θανάτου*

Α. Βέρβερη

Περιστατικό 4: *Εξατομικευμένη Κατάλυση με Καθοδήγηση προτύπων ψηφιακού διδύμου σε ασθενείς με κολπική μαρμαρυγή*

Π. Καρακάσης

Σχολιαστές: **Σ. Κατράνας, Ν. Γκουζούμας, Στ. Χαρίτος, Γ. Μαλίγκος**

11.15-11.45

ΔΙΑΛΕΙΜΜΑ

11.45-12.30

ΤΡΑΠΕΖΙ 9

ΔΙΑΞΕΦΙΣΜΟΙ

Πρόεδροι: **Κ. Γκατζούλης, Π. Κοραντζόπουλος**

Η ενδοκαρδιακή ηχοκαρδιογραφία (ICE) βελτιώνει την ασφάλεια και την αποτελεσματικότητα των επεμβάσεων κατάλυσης της κολπικής μαρμαρυγής;

ΥΠΕΡ: **Σ. Τζέης**

ΚΑΤΑ: **Σ. Κουρούκλης**

Σχολιασμός: **Α. Μαχτοπούλου**



ΠΡΟΓΡΑΜΜΑ | ΣΑΒΒΑΤΟ 16 ΜΑΪΟΥ 2026 – Αίθουσα ΜΑΚΕΔΟΝΙΑ

Θα πρέπει οι υποδόριοι απινιδωτές να αποτελούν την πρώτη επιλογή έναντι των διαφλέβιων σε ασθενείς χωρίς ένδειξη βηματοδότησης;

ΥΠΕΡ: **Κ. Πολυμερόπουλος**

ΚΑΤΑ: **Ε. Κανουπάκης**

Σχολιασμός: **Δ. Κωνσταντίνου**

*Με συμμετοχή του κοινού μέσω ψηφοφορίας
(πριν και μετά την αντιπαράθεση)*

12.30-13.00

Διακεκριμένη Διάλεξη | Distinguished Lecture

Moderators: **N. Fragakis, G. Stavropoulos**

VT ablation in Cardiomyopathy: How to improve the outcomes
P. Della Bella

13.00- 14.15

ΤΡΑΠΕΖΙ 10

**Ηλεκτροφυσιολογία: Στρατηγικές Κατάλυσης Σύνθετων
Υπερκοιλιακών και Κοιλιακών Αρρυθμιών μέσα από τη
παρουσίαση περιστατικών**

Πρόεδροι: **Γ. Ανδρικόπουλος, Γ. Γιαννόπουλος, Μ. Εφραιμίδης,
Ε. Καλλέργης, Σ. Δευτεραίος**

Γ.Ν. ΙΠΠΟΚΡΑΤΕΙΟ ΘΕΣΣΑΛΟΝΙΚΗΣ - Β' Καρδιολογική Κλινική

Γ. Σταυρόπουλος

Σχολιασμός: **Π. Ιωαννίδης**

John Radcliffe Hospital, Oxford

K. Rajappan

Σχολιασμός: **Α. Κοντογεώργης**



ΠΡΟΓΡΑΜΜΑ | ΣΑΒΒΑΤΟ 16 ΜΑΪΟΥ 2026 – Αίθουσα ΜΑΚΕΔΟΝΙΑ

Γ.Ν. ΙΠΠΟΚΡΑΤΕΙΟ ΘΕΣΣΑΛΟΝΙΚΗΣ - Γ' Καρδιολογική Κλινική
Σ. Βεργόπουλος
Σχολιασμός: **Μ. Κωνσταντινίδου**

Π.Γ.Ν. ΠΑΤΡΩΝ «ΠΑΝΑΓΙΑ Η ΒΟΗΘΕΙΑ» - Καρδιολογική Κλινική
Γ. Λεβεντόπουλος
Σχολιασμός: **Λ. Μάντζιαρη**

ΩΝΑΣΕΙΟ ΚΑΡΔΙΟΧΕΙΡΟΥΡΓΙΚΟ ΚΕΝΤΡΟ
Μ. Εφραιμίδης
Σχολιασμός: **Ε. Κοτσάκου-Χατζηνικολάου**

14.15-14.45

LECTURE

Moderators: **V. Vassilikos, S. Tzeis**

Introducing balloon based PFA into clinical practice
K. Rajappan

14.45- 16.30

Μεσημβρινή διακοπή

16.30-17.45

ΤΡΑΠΕΖΙ 11

Η Καρδιολογία συναντά την Γυναικολογία: Διαχείριση καρδιολογικών παθήσεων σε εγκύους μέσα από κλινικά περιστατικά

Πρόεδροι: **Μ. Γκατζούλης, Γ. Γιαννακούλας, Α. Μαμόπουλος**

Περιστατικό 1: *Γυναίκα 40 ετών με δίπτυχη αορτική βαλβίδα, μέτρια προς σοβαρή ασυμπτωματική στένωση αορτικής βαλβίδας και ανεύρυσμα ανιούσας αορτής 48 mm προσέρχεται στο ιατρείο στο πρώτο τρίμηνο της κύησης.*

Πως διαχειριζόμαστε το περιστατικό;

Α. Αρβανιτάκη



ΠΡΟΓΡΑΜΜΑ | ΣΑΒΒΑΤΟ 16 ΜΑΪΟΥ 2026 – Αίθουσα ΜΑΚΕΔΟΝΙΑ

Περιστατικό 2: Έγκυος 35 ετών με σύνδρομο μακρού QT τύπου 2. Πως διαχειριζόμαστε το περιστατικό στην κύηση, τον τοκετό και τη λοχεία;

Κ. Τριανταφύλλου

Περιστατικό 3: Γυναίκα 30 ετών με χειρουργηθείσα Τετραλογία Fallot, σοβαρή ανεπάρκεια πνευμονικής βαλβίδας και έκτακτες κοιλιακές συστολές από το χώρο εξόδου της δεξιάς κοιλίας. Πως διαχειριζόμαστε το περιστατικό στην κύηση και τη λοχεία;

Α. Φρογουδάκη

Περιστατικό 4: Γυναίκα 28 ετών με φυσιολογική καρδιά και εμμένουσα υπερκοιλιακή ταχυκαρδία του εμβρύου στο τρίτο τρίμηνο.

Πως διαχειριζόμαστε το περιστατικό;

Μ. Καυγά

Σχολιαστές: **Μ. Καλινδέρης, Ι. Τσακίριδης, Γ. Πιστιώλας,**

Μ. Διαμαντή

Η παρουσίαση των περιστατικών θα περιλαμβάνει πολλαπλές επιλογές απαντήσεων με δυνατότητα του κοινού να επιλέξει την πιο κατάλληλη μέσω ψηφοφορίας

17.45-18.15

ΤΡΑΠΕΖΙ 12

ΒΡΑΧΕΙΕΣ ΔΙΑΛΕΞΕΙΣ

Πρόεδροι: **Κ. Νάκα, Ι. Πατρίκιος**

Congenital heart disease and New Life Cycle/s: Challenge and Opportunity

Μ. Γκατζούλης

Τι νεότερο στην πνευμονική εμβολή

Σ. Κωνσταντινίδης

18.15-18.30

ΔΙΑΛΕΙΜΜΑ



ΠΡΟΓΡΑΜΜΑ | ΣΑΒΒΑΤΟ 16 ΜΑΪΟΥ 2026 – Αίθουσα ΜΑΚΕΔΟΝΙΑ

18.30-19.00

ΤΡΑΠΕΖΙ 13

ΔΙΑΛΕΞΗ

Πρόεδροι: **Λ. Μιχάλης**

Lipid-lowering therapy in primary prevention: What is the role of risk scores in the era of coronary imaging and biomarker testing?

Κ. Κοσκινάς

19.00-20.30

ΤΡΑΠΕΖΙ 14

Επεμβατική Καρδιολογία: Συζήτηση με τους Ειδικούς σύνθετων Κλινικών Περιπτώσεων. Ποια θα ήταν η προτεινόμενη Βέλτιστη Διαχείριση;

Πρόεδροι: **Α. Ζιάκας, Γ. Κασίμης, Λ. Μιχάλης, Κ. Τούτουζας**

Β' Καρδιολογική Κλινική, Γ.Ν. Ιπποκράτειο, Θεσσαλονίκη

Γ. Κασίμης

Expert opinion: **Α.-Δ. Μαυρογιάννη**

Γ' Καρδιολογική Κλινική, Γ.Ν. Ιπποκράτειο, Θεσσαλονίκη

Ο. Δ. Παύλου

Expert opinion: **Α. Καπετανόπουλος**

Α' Καρδιολογική Κλινική, Π.Γ.Ν. ΑΧΕΠΑ, Θεσσαλονίκη

Κ. Θεοδωρόπουλος

Expert opinion: **Γ. Μπομπότης**

Γ.Ν. Παπαγεωργίου, Θεσσαλονίκη

Κ. Στάμος

Expert opinion: **Δ. Στάκος**

Γ.Ν. «Γ. Παπανικολάου», Θεσσαλονίκη

Μ. Μελετίδου

Expert opinion: **Λ. Καραγκούνης**

Γ.Ν. ΑΓΙΟΣ ΠΑΥΛΟΣ

Ν. Κατσικάς

Expert opinion: **Δ. Πεντούσης**

20:30 – 20.45

ΛΗΞΗ ΣΥΝΕΔΡΙΟΥ – ΣΥΜΠΕΡΑΣΜΑΤΑ



WORKSHOPS

Παρασκευή 15 Μαΐου 2026

Αίθουσα Μακεδονία

14:30-15:30

**Workshop Αιμοδυναμικής για ειδικευόμενους (Στεφανιογραφία-
Δεξιός Καθετηριασμός- Ηλεκτροφυσιολογική Μελέτη)**

ΣΥΝΤΟΝΙΣΤΕΣ: **Μ.Διδάγγελος, Α. Αρβανιτάκη, Α. Αντωνιάδης**

(απευθύνεται κατά κύριο λόγο σε ειδικευόμενους και νέους ειδικούς)

Αίθουσα Βυζάντιο

14:30-16:30

Workshop Επείγουσας Καρδιολογίας

Υπεύθυνη Workshop: **Β. Φυντανίδου**

Εκπαιδευτές: **Α. Αποστολοπούλου, Α. Αρβανιτάκη, Σ. Ζαγαλιώτη, Ε.
Καραγιαννίδης, Χ. Κωφός**

Σταθμοί Άσκησης

Σταθμός Α

Υπερηχογραφική αναγνώριση κεντρικών φλεβικών στελεχών

Σταθμός Β

Καθετηριασμός κεντρικών φλεβικών στελεχών υπό υπερηχογραφική
καθοδήγηση

Σταθμός Γ

Βασικές τομές στην υπερηχοκαρδιογραφία

(απευθύνεται σε φοιτητές ειδικευόμενους και νέους ειδικούς)



WORKSHOPS

Σάββατο 16 Μαΐου 2026

Αίθουσα Μακεδονία

15:00 – 16:00

Workshop σε εικονικούς καρδιολογικούς ασθενείς

ΣΥΝΤΟΝΙΣΤΕΣ: **Ε. Ντάφλη, Ε. Καραγιαννίδης, Μ. Μπαντίδος**

(απευθύνεται σε φοιτητές ιατρικής και νέους απόφοιτους)

Αίθουσα Βυζάντιο

15:00- 16:45

Workshop Υπερηχογραφίας

ΣΥΝΤΟΝΙΣΤΕΣ: **Κ. Παπαδόπουλος, Ξ. Αποστολίδου, Δ. Εκκλησίαρχος**

(απευθύνεται σε ειδικευόμενους και ειδικούς)

Εστιάζει στην εκτίμηση της στένωσης και ανεπάρκειας της αορτικής βαλβίδας μέσα από πραγματικά περιστατικά (Hands on training)



15-16 ΜΑΪΟΥ 2026

ELECTRA PALACE / **ΘΕΣΣΑΛΟΝΙΚΗ**

Λίστα Ομλητών – Προέδρων - Σχολιαστών

- K. Rajappan** / Consultant Cardiologist - Electrophysiologist, John Radcliffe Hospital, Oxford
- P. Della Bella** / Head of the Cardiac Arrhythmology and Electrophysiology unit, IRCCS San Raffaele Hospital, Milan
- Σ. Αγγελοπούλου** / Ειδικευόμενη Καρδιολογίας, Α' καρδιολογική Κλινική Α.Π.Θ., ΠΓΝΘ ΑΧΕΠΑ
- Σ. Αλεξίου** / Ειδικευόμενη Καρδιολογίας, Β' Καρδιολογική Κλινική, Γ.Ν. «Ιπποκράτειο», Θεσσαλονίκη
- Γ. Ανδρικόπουλος** / Καρδιολόγος, Διευθυντής Α' Καρδιολογικής Κλινικής / Τμήματος Ηλεκτροφυσιολογίας - Βηματοδότησης, Ερρίκος Ντυνάν Hospital Center, Αθήνα
- A. Αντωνιάδης** / Αναπληρωτής Καθηγητής Καρδιολογίας, Β' Καρδιολογική Κλινική ΑΠΘ, Γ.Ν. «Ιπποκράτειο», Θεσσαλονίκη
- Ξ. Αποστολίδου** / Καρδιολόγος, Β' Καρδιολογική Κλινική, Γ.Ν. «Ιπποκράτειο», Θεσσαλονίκη
- Αικ. Αποστολοπούλου** / MD, MSc, PhD, Γεν. Ιατρός - Επειγοντολόγος, Επιμελήτρια, Α' Κλινική Επείγουσας Ιατρικής ΑΠΘ, Π.Γ.Ν. ΑΧΕΠΑ, Θεσσαλονίκη
- A. Αρβανιτάκη** / Καρδιολόγος, Clinical/Laboratory Reader, Β' Καρδιολογική Κλινική, Αριστοτέλειο Πανεπιστήμιο Θεσσαλονίκης
- B. Βασιλικός** / MD, FACC, FESC, Καθηγητής Καρδιολογίας ΑΠΘ, Διευθυντής Γ' Καρδιολογικής Κλινικής, Γ.Ν. «Ιπποκράτειο», Θεσσαλονίκη
- A. Βέρβερη** / Κλινική Γενετίστρια - Παιδιάτρος, Επιμελήτρια Γενετικής ΕΣΥ, Τμήμα Γενετικής Σπάνιων Νοσημάτων, ΓΝΘ Παπαγεωργίου
- Σ. Βεργόπουλος** / Ειδικός καρδιολογος, Εξειδικευόμενος Ηλεκτροφυσιολογίας Βηματοδότησης, Γ' Καρδιολογική Κλινική ΑΠΘ, Γ.Ν. Ιπποκράτειο, Θεσσαλονίκη
- I. Βογιατζής** / Καρδιολόγος, Συντονιστής Διευθυντής Καρδιολογικής Κλινικής, Γ.Ν. Βέροιας
- Ά. Γεωργακόπουλος** / MD, MSc, Ειδικευόμενος Καρδιολογίας, Γ.Ν. Βέροιας
- Γ. Γιαμούζης** / Αναπληρωτής Καθηγητής Καρδιολογίας Πανεπιστημίου Θεσσαλίας, Καρδιολογική Κλινική, Π.Γ.Ν. Λάρισας, τ. Πρόεδρος Ομάδας Εργασίας Καρδιακής Ανεπάρκειας Ελληνικής Καρδιολογικής Εταιρείας
- Γ. Γιαννακούλας** / Καθηγητής Καρδιολογίας ΑΠΘ, Α' Καρδιολογική Κλινική, Π.Γ.Ν. ΑΧΕΠΑ, Θεσσαλονίκη
- Γ. Γιαννόπουλος** / Καθηγητής Καρδιολογίας, Ιατρική Σχολή ΑΠΘ, Γ' Καρδιολογική Κλινική, Γ.Ν. «Ιπποκράτειο», Θεσσαλονίκη
- K. Γκατζούλης** / Ομότιμος Καθηγητής Καρδιολογίας, Πανεπιστήμιο Αθηνών, Υπεύθυνος Ηλεκτροφυσιολογικού Εργαστηρίου, Γ.Ν. «Ιπποκράτειο», Αθήνα



15-16 ΜΑΪΟΥ 2026
ELECTRA PALACE / **ΘΕΣΣΑΛΟΝΙΚΗ**

Λίστα Ομιλητών – Προέδρων - Σχολιαστών

- Μ. Γκατζούλης** / Καθηγητής Συγγενών Καρδιοπαθειών, Royal Brompton and Imperial College London, Ηνωμένο Βασίλειο
- Π. Γκελερής** / Ομότιμος Καθηγητής Καρδιολογίας ΑΠΘ, Θεσσαλονίκη
- Θ. Γκόσιος** / Επίκουρος Καθηγητής Καρδιολογίας ΑΠΘ, Π.Γ.Ν. ΑΧΕΠΑ, Θεσσαλονίκη
- Ν. Γκουζούμας** / Καρδιολόγος, Διδάκτωρ ΑΠΘ, Συντονιστής Διευθυντής, Καρδιολογική Κλινική, Γ.Ν. «Γ. Γεννηματάς», Θεσσαλονίκη
- Τ. Δαδούς** / Επίκουρος Καθηγητής Καρδιολογίας ΑΠΘ, Β' Καρδιολογική Κλινική, Γ.Ν. «Ιπποκράτειο», Θεσσαλονίκη
- Σ. Δευτεραίος** / Καθηγητής Καρδιολογίας, Ιατρική Σχολή Πανεπιστημίου Αθηνών, Β' Πανεπιστημιακή Καρδιολογική Κλινική, Γ.Ν. «Αττικόν», Αθήνα. Διευθυντής Καρδιολογικού Τομέα, Ευγενίδειο Θεραπευτήριο «Η Αγία Τριάς».
- Μ. Διαμαντή** / Κλινική Ψυχολόγος - Ψυχοθεραπεύτρια
- Μ. Διδάγγελος** / Επεμβατικός Καρδιολόγος, Επιμ. Β', Α' Πανεπιστημιακή Καρδιολογική Κλινική, Π.Γ.Ν. ΑΧΕΠΑ, Θεσσαλονίκη
- Μ. Δούμας** / Καθηγητής Παθολογίας ΑΠΘ, Β' Προπαιδευτική Παθολογική Κλινική, Γ.Ν. Ιπποκράτειο, Θεσσαλονίκη
- Δ. Εκκλησιάρχος** / Καρδιολόγος, Διευθυντής ΕΣΥ, Β' Καρδιολογική Κλινική, Γ.Ν. "Ιπποκράτειο", Θεσσαλονίκη
- Ι. Ευθυμιάδης** / Καρδιολόγος, Διδάκτωρ Ιατρικής ΑΠΘ, Βιοκλινική, Θεσσαλονίκη, Αντιπρόεδρος Εταιρείας Αθηροσκλήρωσης Βορείου Ελλάδος
- Μ. Εφραμιίδης** / MD, PhD, Συντονιστής Διευθυντής Καρδιολογικού Τομέα, Διευθυντής Τμήματος Ηλεκτροφυσιολογίας και Βηματοδότησης, Ωνάσειο Νοσοκομείο
- Σ. Ζαγαλιώτη** / Γενική/Οικογενειακή Ιατρός, Επειγοντολόγος, Επιμελήτρια Β Κλινική Επείγουσας Ιατρικής ΑΠΘ, Π.Γ.Ν.Θ. ΑΧΕΠΑ
- Θ. Ζαγκλαβάρια** / MD, PhD, Καρδιολόγος, Τμήμα Προηγμένης Καρδιαγγειακής Απεικόνισης και Α' Καρδιοχειρουργική Κλινική, Ιατρικό Διαβαλκανικό Κέντρο, Θεσσαλονίκη
- Ι. Ζαρίφης** / Καρδιολόγος, Συντονιστής Διευθυντής Καρδιολογικού Τμήματος, Γ.Ν. «Γ. Παπανικολάου», Θεσσαλονίκη
- Θ. Ζέγκος** / Επικουρικός Καρδιολόγος, Π.Γ.Ν. ΑΧΕΠΑ, Θεσσαλονίκη
- Α. Ζιάκας** / Καθηγητής Καρδιολογίας ΑΠΘ, Διευθυντής Α' Καρδιολογικής Κλινικής, Π.Γ.Ν. ΑΧΕΠΑ, Θεσσαλονίκη
- Κ. Θεοδωρόπουλος** / Επιμελητής Α', Α Καρδιολογική Κλινική, ΠΓΝΘ ΑΧΕΠΑ, Θεσσαλονίκη
- Ε. Θεοφιλογιαννάκος** / Καρδιολόγος, Κλινική "Άγιος Λουκάς", Θεσσαλονίκη



Λίστα Ομιλητών – Προέδρων - Σχολιαστών

Π. Ιωαννίδης / Καρδιολόγος, Διευθυντής Καρδιολογικού Ρυθμολογικού Κέντρου, ΙΑΣΩ Γενική Κλινική, Αθήνα

Μ. Καλινδέρης / MD, PhD, MRCOG, BSCCP, Μαιευτήρας Χειρουργός Γυναικολόγος, τ. Επιμελητής St George's University Hospital London

Ε. Καλλέργης / Καρδιολόγος, Διευθυντής ΕΣΥ, Πα.Γ.Ν.Η., Ηράκλειο, Κρήτη

Β. Καμπερίδης / Επίκουρος Καθηγητής Καρδιολογίας και Καρδιακής Απεικόνισης ΑΠΘ, Α' Καρδιολογική Κλινική ΑΠΘ, Π.Γ.Ν. ΑΧΕΠΑ, Θεσσαλονίκη

Ι. Κανονίδης / Ομότιμος Καθηγητής Καρδιολογίας ΑΠΘ

Ε. Κανουπάκης / Καρδιολόγος, Διευθυντής ΕΣΥ, Καρδιολογική Κλινική, Πα.Γ.Ν.Η., Ηράκλειο

Α. Καπετανόπουλος / Επεμβατικός Καρδιολόγος, FACC, FESC, FSCAI, Γενική Κλινική, Θεσσαλονίκη

Ε. Καραγιαννίδης / Ειδικός Καρδιολόγος, Επίκουρος Καθηγητής Επείγουσας Ιατρικής, Κλινική Επείγουσας Ιατρικής ΑΠΘ, ΠΓΝΘ ΑΧΕΠΑ, Θεσσαλονίκη

Λ. Καραγκούνης / Επεμβατικός Καρδιολόγος, Διευθυντής Α' Καρδιολογικής Κλινικής, Ιατρικό Διαβαλκανικό Κέντρο, Θεσσαλονίκη

Π. Καρακάσης / Ειδικός Καρδιολόγος, Β' Καρδιολογική Κλινική ΑΠΘ, Γ.Ν. Ιπποκράτειο, Θεσσαλονίκη

Θ. Καραμήτσος / Καθηγητής Καρδιολογίας, Τμήμα Ιατρικής ΑΠΘ, Α' Καρδιολογική Κλινική, Π.Γ.Ν. ΑΧΕΠΑ, Ταμίας Ιατρικού Συλλόγου Θεσσαλονίκης

Γ. Κασίμης / Αναπληρωτής Καθηγητής Καρδιολογίας - Επεμβατικής Καρδιολογίας ΑΠΘ, Β' Πανεπιστημιακή Καρδιολογική Κλινική, Γ.Ν. "Ιπποκράτειο", Θεσσαλονίκη

Σ. Κατράνας / Διδάκτωρ Καρδιολογίας ΑΠΘ, Επιστημονικός Συνεργάτης Α' Καρδιολογικής Κλινικής και Μονάδας Νευρομυϊκών Παθήσεων Β' Παιδιατρικής Κλινικής, Π.Γ.Ν.Θ. ΑΧΕΠΑ, Θεσσαλονίκη.

Ν. Κατσικάς / Ειδικευόμενος, Γ.Ν.Θ. Άγιος Παύλος

Μ. Καυγά / Επίκουρη Καθηγήτρια Παιδιατρικής - Παιδιατρικής Καρδιολογίας, Γ' Παιδιατρική Κλινική ΑΠΘ, Γ.Ν. Ιπποκράτειο, Θεσσαλονίκη

Δ. Κετίκογλου / MD, PhD, FEACVI, FESC, Καρδιολόγος, Διδάκτωρ ΑΠΘ, Διευθυντής Στεφανιαίας Μονάδας & Ηχοκαρδιογραφίας, Ιατρικό Διαβαλκανικό Κέντρο, Θεσσαλονίκη

Α. Κοντογεώργης / MBCh, MRCPUK, PhD, Καρδιολόγος-Ηλεκτροφυσιολόγος, Παιδοαρρυθμιολόγος, Ιατρικό Διαβαλκανικό Κέντρο, Διδάκτωρ Imperial College London. Reader Καρδιολογίας Αριστοτέλειο Πανεπιστήμιο Θεσσαλονίκης.

Π. Κοραντζόπουλος / Καθηγητής Καρδιολογίας Ιατρικής Σχολής Πανεπιστημίου Ιωαννίνων, Α' Πανεπιστημιακή Καρδιολογική Κλινική, Π.Γ.Ν. Ιωαννίνων



Λίστα Ομιλητών – Προέδρων - Σχολιαστών

- Κ. Κοσκινάς** / Καρδιολόγος, Πανεπιστημιακό Νοσοκομείο Βέρνης, Ελβετία
- Δ. Κοσμίδης** / MD, MSc, Ειδικευόμενος Καρδιολογίας, Γενικό Νοσοκομείο Δράμας, Επιστημονικός Συνεργάτης, Β' Καρδιολογική Κλινική, Γενικό Νοσοκομείο Θεσσαλονίκης Ιπποκράτειο
- Ε. Κοτσάκου-Χατζηνικολάου** / Ηλεκτροφυσιολόγος - Επεμβατική Καρδιολογός, Κλινική «Άγιος Λουκάς», Θεσσαλονίκη
- Σ. Κουρούκλης** / Επεμβατικός Ηλεκτροφυσιολόγος, Αν. Διευθυντής Ε' Καρδιολογικής Κλινικής, ΔΘΚΑ ΥΓΕΙΑ, Αθήνα
- Θ. Κουφάκης** / Παθολόγος - Διαβητολόγος, Επίκουρος Καθηγητής, Β' Προπαιδευτική Παθολογική Κλινική ΑΠΘ, Γ.Ν. Ιπποκράτειο, Θεσσαλονίκη
- Δ. Κρικόδης** / MD, M.Sc, Καρδιολόγος, Επιστημονικός συνεργάτης Β Πανεπιστημιακής Καρδιολογικής Κλινικής Α.Π.Θ. Μέλος Δ.Σ Καρδιολογικής Εταιρείας Βορείου Ελλάδος. Μέλος πυρήνα Ομάδας Εργασίας Πρόληψης και Αποκατάστασης της ΕΚΕ.
- Π. Κυριάκου** / Καρδιολόγος, Διδάκτωρ ΑΠΘ, Διευθύντρια ΕΣΥ, Γ' Πανεπιστημιακή Καρδιολογική Κλινική, Γ.Ν. «Ιπποκράτειο», Θεσσαλονίκη
- Σ. Κωνσταντινίδης** / Καθηγητής Καρδιολογίας ΔΠΘ, Αλεξανδρούπολη, Medical Director, Center for Thrombosis and Hemostasis (CTH), Johannes Gutenberg University Mainz, Germany
- Μ. Κωνσταντινίδου** / Καρδιολόγος - Ηλεκτροφυσιολόγος, Επιμελήτρια Α', Γ.Ν. Παπαγεωργίου, Θεσσαλονίκη
- Δ. Κωνσταντίνου** / MD, MSc, PhD, CCDS, Καρδιολόγος-Ηλεκτροφυσιολόγος, Επιστημονικός Υπεύθυνος για την εμφύτευση Βηματοδοτών-Απινιδωτών, Ιατρικό Διαβαλκανικό Κέντρο, Θεσσαλονίκη
- Χ. Κωφός** / Ειδικευόμενος Παθολόγος, Γ.Ν. Γιαννιτσών
- Σ. Λαμπρόπουλος** / Καρδιολόγος, Συντονιστής Διευθυντής Καρδιολογικής Κλινικής, «Μαμάτσειο» Γ.Ν. Κοζάνης
- Γ. Λεβεντόπουλος** / Ηλεκτροφυσιολόγος, Επικ Καθηγητής Καρδιολογικής Κλινικής, Π.Γ.Ν. Πατρών "Παναγία η Βοηθεία", Πάτρα
- Ε. Λευκού** / Αιματολόγος, Επίκουρη καθηγήτρια Ιατρικής των Μεταγγίσεων, Τμήμα Ιατρικής, Σχολή Επιστημών Υγείας, Πανεπιστημίου Θεσσαλίας
- Γ. Μαλίγκος** / MD, MSc, Καρδιολόγος, Διευθυντής, Καρδιολογικό Τμήμα, Γ.Ν. "Γ. Παπανικολάου", Θεσσαλονίκη
- Α. Μαμόπουλος** / Καθηγητής Μαιευτικής, Γυναικολογίας & Εμβρυομητρικής Ιατρικής Α.Π.Θ., Αντιπρόεδρος της Ένωσης Ιατρών Εμβρυομητρικής Ελλάδος



15-16 ΜΑΪΟΥ 2026
ELECTRA PALACE / **ΘΕΣΣΑΛΟΝΙΚΗ**

Λίστα Ομιλητών – Προέδρων - Σχολιαστών

- Λ. Μάντζιαρη** / MD, MSc, PhD, Καρδιολόγος - Ηλεκτροφυσιολόγος, Διευθύντρια Τμήματος Ηλεκτροφυσιολογίας, Ιατρικό Διαβαλκανικό Κέντρο, Θεσσαλονίκη
- Χ. Μάντζιος** / Ειδικευόμενος Ιατρός Καρδιολογίας, Α' Καρδιολογική Κλινική Π.Γ.Ν.Θ. "ΑΧΕΠΑ", Θεσσαλονίκη
- Μ. Μαρκέτου** / Καρδιολόγος, Αναπληρώτρια Καθηγήτρια, Ιατρική Σχολή, Πανεπιστήμιο Κρήτης
- Α.Δ. Μαυρογιάννη** / Επεμβατική Καρδιολόγος, Διευθύντρια ΕΣΥ, Υπεύθυνη Αιμοδυναμικού Εργαστηρίου, Καρδιολογικό Τμήμα, Γ.Ν. «Γ. Παπανικολάου», Θεσσαλονίκη
- Αικ. Μαχτοπούλου** / Καρδιολόγος, Τμήμα Ηλεκτροφυσιολογίας και Βηματοδότησης, Γενική Κλινική Θεσσαλονίκης
- Μ. Μελετίδου** / Καρδιολόγος, Εξειδικευόμενη Επεμβατικής Καρδιολογίας, Γ.Ν.Θ "Γ.ΠΑΠΑΝΙΚΟΛΑΟΥ"
- Λ. Μιχάλης** / Καθηγητής Καρδιολογίας, Ιατρικής Σχολής Πανεπιστημίου Ιωαννίνων, Διευθυντής Β' Καρδιολογικής Κλινικής, Π.Γ.Ν. Ιωαννίνων, Πρόεδρος Union European Medical Specislists (UEMS) Cardiology Section, Chair Grouping 1 UEMS, Αντιπρόεδρος ΕΚΕ
- Κ. Μπακογιάννης** / Καρδιολόγος, Γ' Πανεπιστημιακή Καρδιολογική Κλινική, Γ.Ν. Ιπποκράτειο, Θεσσαλονίκη
- Π. Μπαμίδης** / Καθηγητής Ιατρικής Φυσικής, Ιατρικής Πληροφορικής και Ιατρικής Εκπαίδευσης, Διευθυντής Εργαστηρίου Ιατρικής Φυσικής και Ψηφιακής Καινοτομίας, Τμήμα Ιατρικής ΑΠΘ, Θεσσαλονίκη, Πρόεδρος ΕΛΕΒΙΤ, HL7 Hellas
- Μ. Μπαντίδος** / Εκτοετής Προπτυχιακός Φοιτητής Ιατρικής ΑΠΘ
- Γ. Μπομπότης** / Επεμβατικός Καρδιολόγος, Γενική Κλινική Θεσσαλονίκης
- Ι. Μποστανίτης** / Επεμβατικός Καρδιολόγος, Διδάκτωρ ΑΠΘ, Διευθυντής ΕΣΥ, Καρδιολογική Κλινική, Γ.Ν.Θ.Γ. Παπανικολάου
- Κ. Νάκα** / Καθηγήτρια Καρδιολογίας, Τμήμα Ιατρικής, Σχολή Επιστημών Υγείας, Πανεπιστήμιο Ιωαννίνων, Β' Καρδιολογική Κλινική, Π.Γ.Ν. Ιωαννίνων. Υπεύθυνη Μονάδας Καρδιακής Ανεπάρκειας. Αντιπρόεδρος Ομάδας Εργασίας Καρδιακής Ανεπάρκειας ΕΚΕ.
- Ε. Ντάφλη** / Καρδιολόγος, Διδάσκουσα (Reader) του Αγγλόγλωσσου Τμήματος Ιατρικής ΑΠΘ, Κέντρο Κλινικών δεξιοτήτων και προσομοίωσης, Εργαστήριο Ιατρικής Φυσικής και Ψηφιακής Καινοτομίας ΑΠΘ, Θεσσαλονίκη
- Δ. Ντέλιος** / Επιμελητής Β' Καρδιολογίας, Γ.Ν.Θ Ιπποκράτειο, Θεσσαλονίκη
- Ι. Οικονομίδης** / PhD, FESC, Καθηγητής Καρδιολογίας Ιατρικής Σχολής, Εθνικό & Καποδιστριακό Πανεπιστήμιο Αθηνών (ΕΚΠΑ), Υπεύθυνος Εργαστηρίου Προληπτικής Καρδιολογίας και Υπερηχοκαρδιογραφίας, Β' Πανεπιστημιακή Καρδιολογική Κλινική, Π.Γ.Ν. "Αττικόν", Αθήνα



15-16 ΜΑΪΟΥ 2026
ELECTRA PALACE / **ΘΕΣΣΑΛΟΝΙΚΗ**

Λίστα Ομιλητών – Προέδρων - Σχολιαστών

- Ε. Παγκουρέλιας** / MD, MSc, PhD, FESC, FEACVI, Επίκουρος Καθηγητής Καρδιολογίας-Υπερηχοκαρδιογραφίας, Γ' Καρδιολογική Κλινική ΑΠΘ, Γ.Ν. "Ιπποκράτειο", Θεσσαλονίκη
- Μ. Παπαδημητρίου** / Καρδιολόγος, 'Διευθύντρια ΕΣΥ, Β'' Καρδιολογική Κλινική, Γ.Ν.Ιπποκράτειο, Θεσσαλονίκη
- Θ. Παπαδόπουλος** / MD, PhD, FESC, FACC, FSCAI, Επεμβατικός Καρδιολόγος, Ιατρικό Διαβαλκανικό Κέντρο, Θεσσαλονίκη. Επιστημονικός Συνεργάτης ΑΠΘ
- Κ. Παπαδόπουλος** / MD, PhD, FESC, FEACVI, Καρδιολόγος, Υπεύθυνος Εργαστηρίου υπερήχων καρδιάς, Γ' Καρδιολογική Κλινική, Ιατρικό Διαβαλκανικό Κέντρο, Θεσσαλονίκη
- Ν. Παπαδόπουλος** / Καρδιολόγος, Κλινική "Άγιος Λουκάς", Θεσσαλονίκη
- Χ. Παπαδόπουλος** / Αναπληρωτής Καθηγητής Καρδιολογίας ΑΠΘ, Γ' Πανεπιστημιακή Καρδιολογική Κλινική ΑΠΘ, Γ.Ν. «Ιπποκράτειο», Θεσσαλονίκη, Πρόεδρος Εταιρείας Αθηροσκλήρωσης Βορείου Ελλάδος
- Β. Παπαλιάγκας** / Καθηγητής Φυσιολογίας, Σχολή Επιστημών Υγείας, Διεθνές Πανεπιστήμιο Ελλάδος, Διευθυντής Εργαστηρίου Νευροφυσιολογίας-Γνωστικής Νευροεπιστήμης
- Σ. Παπαστεφάνου** / Καρδιολόγος, MD, MSc, PhD, Διδάκτωρ ΑΠΘ, Επεμβατικός Καρδιολόγος, Διευθυντής Καρδιολογικής Κλινικής, Γ.Ν. «Άγιος Παύλος», Θεσσαλονίκη
- Δ. Πατουλιάς** / MD, MSc, PhD, FRCP(Lond), FEFIM, Επίκουρος Καθηγητής Παθολογίας, Β' Προπαιδευτική Παθολογική Κλινική ΑΠΘ, Γ.Ν.Θ. Ιπποκράτειο, Τμήμα Ιατρικής, Σχολή Επιστημών Υγείας ΑΠΘ, Θεσσαλονίκη
- Ι. Πατρίκιος** / Αναπληρωτής Κοσμήτορας Ιατρικής Σχολής, Καθηγητής Ιατρικής Βιοχημείας, Ανοσολογίας, Λιπιδολογίας, Ιατρικό Τμήμα, Ευρωπαϊκό Πανεπιστήμιο Κύπρου
- Ο.Δ. Παύλου** / MD, MSc, Ειδικευόμενος Καρδιολογίας, Γ Καρδιολογική Κλινική ΑΠΘ, ΓΝΘ Ιπποκράτειο
- Δ. Πεντούσης** / FESC, FSCAI, Επεμβατικός Καρδιολόγος, Ιατρικό Διαβαλκανικό Κέντρο, Θεσσαλονίκη
- Γ. Πιστιώλας** / MD, Msc, Αναισθησιολόγος
- Κ. Πολυμερόπουλος** / MD, PhD, FACC, FESC, Καρδιολόγος-Ηλεκτροφυσιολόγος, Διευθυντής ΕΣΥ, Επιστημονικός Υπεύθυνος Εργαστηρίου Ηλεκτροφυσιολογίας-Βηματοδότησης, Καρδιολογικό Τμήμα, Γ.Ν. «Γ. Παπανικολάου», Θεσσαλονίκη
- Χ. Σαββόπουλος** / Καθηγητής Παθολογίας ΑΠΘ, Διευθυντής Α' Προπαιδευτικής Παθολογικής Κλινικής, Μονάδα Αυξημένης Φροντίδας (Stroke Unit), Π.Γ.Ν. ΑΧΕΠΑ, Θεσσαλονίκη
- Κ. Σαμαρά** / Ειδικευόμενη Καρδιολογίας, Β Καρδιολογική Κλινική ΑΠΘ, Γ.Ν.Θ. Ιπποκράτειο
- Α. Σαμαράς** / Ειδικευόμενος Καρδιολογίας, Διδάκτωρ Ιατρικής ΑΠΘ, Β' Καρδιολογική Κλινική ΑΠΘ, ΓΝΘ "Ιπποκράτειο"



Λίστα Ομιλητών – Προέδρων - Σχολιαστών

- Ε. Σαμπάνη** / Νεφρολόγος, Επιμελήτρια Β , Α' Νεφρολογική Κλινική ΑΠΘ, Γ.Ν. Ιπποκράτειο, Θεσσαλονίκη
- Β. Σαχπεκίδης** / Καρδιολόγος, Διευθυντής Καρδιολογίας, Γ.Ν. «Παπαγεωργίου», Θεσσαλονίκη
- Ε. Σημαντηράκης** / Καθηγητής Καρδιολογίας Πανεπιστημίου Κρήτης Διευθυντής Καρδιολογικής Κλινικής, Π.Γ.Ν.Η., Ηράκλειο
- Δ. Σκούτας** / Παθολόγος-Διαβητολόγος, Διδάκτωρ Ιατρικής Σχολής ΔΠΘ, Υπεύθυνος Παθολογικού Τομέα ΚΑΑ ΑΝΑΓΕΝΝΗΣΗ, Πρόεδρος Ελληνικής Εταιρείας Μελέτης και Εκπαίδευσης για τον Σακχαρώδη Διαβήτη
- Γ. Σπυρομήτρος** / FESC, Καρδιολόγος, Διευθυντής ΕΣΥ, Καρδιολογική Κλινική, Γ.Ν. Κατερίνης
- Δ. Στάκος** / Καθηγητής Καρδιολογίας, Δημοκρίτειο Πανεπιστήμιο Θράκης, Αλεξανδρούπολη
- Κ. Στάμος** / Ειδικευόμενος Καρδιολογίας, Β' Καρδιολογική Κλινική, Γ.Ν. «Παπαγεωργίου», Θεσσαλονίκη
- Α. Σταυράτη** / Καρδιολόγος, Διδάκτωρ Ιατρικής ΑΠΘ, Διευθύντρια ΕΣΥ, Υπεύθυνη Μονάδας Καρδιακής Ανεπάρκειας, Καρδιολογικό Τμήμα, Γ.Ν. «Γ. Παπανικολάου», Θεσσαλονίκη
- Γ. Σταυρόπουλος** / Καρδιολόγος, Ηλεκτροφυσιολόγος, Διευθυντής ΕΣΥ , Β' Καρδιολογική Κλινική ΑΠΘ, Γ.Ν. «Ιπποκράτειο», Θεσσαλονίκη
- Κ. Σταυρόπουλος** / Επίκουρος Καθηγητής Παθολογίας, Β' Προπαιδευτική Κλινική ΑΠΘ, Γ.Ν. Ιπποκράτειο, Θεσσαλονίκη
- Π. Σταχτέας** / MD, MSc, PhD(c), Ειδικευόμενος Ιατρός Καρδιολογίας, Β' Καρδιολογική Κλινική ΑΠΘ, Γ.Ν. «Ιπποκράτειο», Θεσσαλονίκη
- Ι. Στυλιάδης** / Καρδιολόγος, Αν. Συντονιστής Διευθυντής, Β' Καρδιολογική Κλινική, Γ.Ν. «Παπαγεωργίου», Θεσσαλονίκη
- Μ. Σωτηριάδου** / Επιμελήτρια Α' ΕΣΥ Καρδιολογίας Κ.Υ Ευόσμου, Θεσσαλονίκη, Μετεκπαιδευθείσα στην Θρόμβωση και Αντιθρομβωτική αγωγή, Διδάκτωρ Ιατρικής Σχολής Α.Π.Θ
- Δ. Ταχματζίδης** / Καρδιολόγος, Clinical Reader, 3η Καρδιολογική Κλινική ΑΠΘ, Γ.Ν. Ιπποκράτειο, Θεσσαλονίκη
- Σ. Τζέης** / Διευθυντής Καρδιολογικής Κλινικής Ενηλίκων & Εργαστηρίου Ηλεκτροφυσιολογίας και Βηματοδότησης, Νοσοκομείο Μητέρα - Όμιλος ΥΓΕΙΑ, Αθήνα
- Σ. Τζήκας** / Αναπληρωτής Καθηγητής Καρδιολογίας ΑΠΘ, Γ' Καρδιολογική Κλινική ΑΠΘ, Γ.Ν. «Ιπποκράτειο», Θεσσαλονίκη



Λίστα Ομιλητών – Προέδρων - Σχολιαστών

- Α. Τζίκας** / MD, PhD, FESC, Επεμβατικός Καρδιολόγος Δομικών & Συγγενών Καρδιοπαθειών, Ιπποκράτειο Γ.Ν. Θεσσαλονίκης & Ιατρικό Διαβαλκανικό Κέντρο, Θεσσαλονίκη
- Ε. Τούλης** / Παθολόγος, Διευθυντής Παθολογικής Κλινικής, Γενική Κλινική Θεσσαλονίκης, Πρόεδρος Επαγγελματικής Ένωσης Παθολόγων Ελλάδος
- Κ. Τούτουζας** / Καθηγητής Καρδιολογίας, Πανεπιστήμιο Αθηνών, Α' Πανεπιστημιακή Καρδιολογική Κλινική, Γ.Ν. "Ιπποκράτειο", Αθήνα, Πρόεδρος Ελληνικής Καρδιολογικής Εταιρείας, Υπεύθυνος Μονάδας Δομικών Παθήσεων και Βαλβιδοπαθειών
- Κ. Τριανταφύλλου** / Καρδιολόγος, Επιμελητής Β, Γ' Καρδιολογική Κλινική ΑΠΘ, Γ.Ν. Ιπποκράτειο, Θεσσαλονίκη
- Ι. Τσακίριδης** / Επίκουρος Καθηγητής Μαιευτικής-Γυναικολογίας ΑΠΘ, Θεσσαλονίκη
- Κ. Τσιρανίδου** / Πρόεδρος Δ.Σ. της Ιμερόεσσας, Ψυχολόγος Επαγγελματιών Υγείας, Παθολογική Νοσηλεύτρια
- Γ. Φιλιππάτος** / Καθηγητής Καρδιολογίας Πανεπιστημίου Ε.Κ.Π.Α. , Διευθυντής Β' Πανεπιστημιακής Καρδιολογικής Κλινικής, Π.Γ.Ν. «Αττικόν», Αθήνα
- Ν. Φραγκάκης** / MD, PhD, FESC, Καθηγητής Καρδιολογίας ΑΠΘ, Διευθυντής Β' Καρδιολογικής Κλινικής ΑΠΘ, Γ.Ν. «Ιπποκράτειο», Θεσσαλονίκη
- Α. Φρογουδάκη** / MD, MSc, PhD, FHFA, FESC, Καρδιολόγος, Διευθύντρια ΕΣΥ, Ιατρείο Συγγενών Καρδιοπαθειών Ενηλίκων, Ιατρείο Κληρονομούμενων Μυοκαρδιοπαθειών, Β' Πανεπιστημιακή Καρδιολογική Κλινική, Π.Γ.Ν. "Αττικόν", Αθήνα
- Β. Φυντανίδου** / Αναπληρώτρια Καθηγήτρια Επείγουσας Ιατρικής ΑΠΘ, Αναισθησιολόγος-Επειγοντολόγος, Διευθ' υντρια Κλινικής Επείγουσας Ιατρικής ΑΠΘ, ΠΓΝΘ ΑΧΕΠΑ, Θεσσαλονίκη
- Σ. Χαρίτος** / Καρδιολόγος - Ηλεκτροφυσιολόγος, Διευθυντής ΕΣΥ, Π.Γ.Ν.Θ. ΑΧΕΠΑ
- Χ. Χατζηελευθερίου** / Καρδιολόγος, Συντονιστής Διευθυντής, Καρδιολογική Κλινική, Γ.Ν. Δράμας



ΔΟΥΡΥΦΟΡΙΚΗ ΔΙΑΛΕΞΗ

Παρασκευή 15 Μαΐου 2026

12.30-13.00 Δορυφορική Διάλεξη με την υποστήριξη της εταιρείας **BOEHRINGER
INGELHEIM**

Πρόεδρος: **N. Φραγκάκης**

Αναστολείς SGLT2: Δέκα χρόνια πρωταγωνιστές στην Καρδιο-Νεφρο-Μεταβολική
προστασία

A. Αντωνιάδης



ΕΥΧΑΡΙΣΤΙΕΣ





ΕΥΧΑΡΙΣΤΙΕΣ



Menarini Hellas



novo nordisk®





ΠΕΡΙΛΗΨΕΙΣ ΠΕΡΙΣΤΑΤΙΚΩΝ

ID:23310 | ΣΤΗΘΑΓΧΙΚΟ ΘΩΡΑΚΙΚΟ ΑΛΓΟΣ ΣΕ ΝΕΟ ΑΣΘΕΝΗ ΧΩΡΙΣ ΠΑΡΑΓΟΝΤΕΣ ΚΙΝΔΥΝΟΥ

Γεώργιος Φλαγογένης¹

¹Ιδιωτικό Ιατρείο, Κέρκυρα

Πρόκειται για ασθενή, 40 ετών, που προσήλθε στο ιατρείο αιτιώμενος θωρακικό άλγος κατά τη βάδιση και την άνοδο κλίμακας. Δεν έχει παράγοντες κινδύνου, δεν λαμβάνει καμία αγωγή. Περιγράφει το ενόχλημα με την τυπική παρουσίαση «γροθιάς στο στήθος» με τυπική περιγραφή στηθαγχης (διάρκεια, αντανάκλαση κλπ) όπως αναφέρεται στα βιβλία.

Το ΗΚΓ δείχνει φλεβοκομβικό ρυθμό, με πτωχή πρόοδο των R στις πρόσθιες ενώ παρατηρούνται κάποιες σποραδικές πολύμορφες έκτακτες κοιλιακές συστολές. Σε holter ρυθμού καταγράφονται περίπου 1350 πολύμορφες έκτακτες συστολές. Στον υπέρηχο καρδιάς παρατηρείται έντονη υποκινησία του πρόσθιου μεσοκοιλιακού διαφράγματος τόσο στη short axis όσο και στην κορυφαία 4 κοιλότητων.

Η σωστή ενέργεια μάλλον θα ήταν να γίνει μια αξονική στεφανιογραφία δεδομένου του πολύ χαμηλού κινδύνου για στεφανιαία νόσο του εξεταζομένου, ωστόσο δεν ήταν διαθέσιμη και προχωρήσαμε σε σπινθηρογράφημα με κόπωση σε τάπητα με ιδιαίτερη προσοχή. Ο εξεταζόμενος κατάφερε να ασκηθεί για 9 λεπτά χωρίς να εμφανιστεί ενόχλημα. Μόνο στο τέλος ανέφερε ήπιο θωρακικό άλγος οπότε η δοκιμασία διεκόπη αμέσως. Ο εξεταζόμενος παρουσίασε πτώση πίεσης, χλωμότητα και ήπια εφίδρωση. Το ΗΚΓ του δεν μεταβλήθηκε αξιολογικά. Το SPECT έδειξε «μερικώς αναστρέψιμη ισχαιμία κατά το μέσο και κορυφαίο πρόσθιο και το κορυφαίο ΜΚΔ τοίχωμα. Ακολούθησε στεφανιογραφία, που έδειξε επιμήκη διαχωρισμό του LAD.

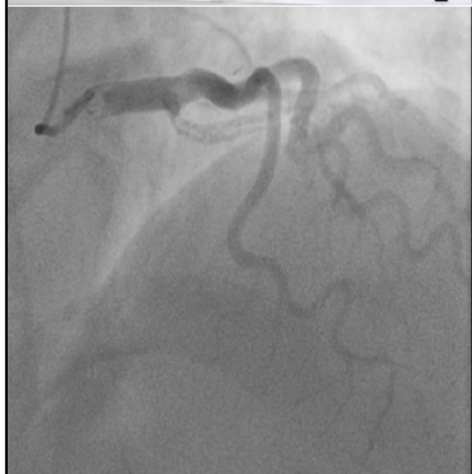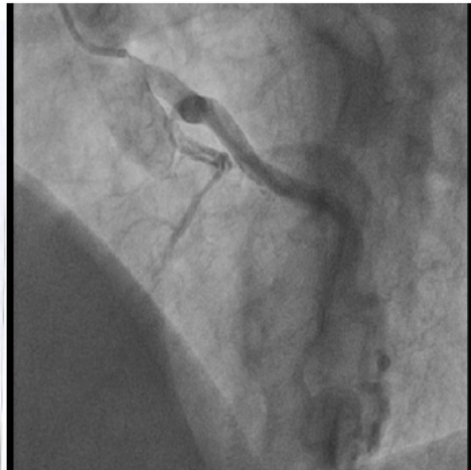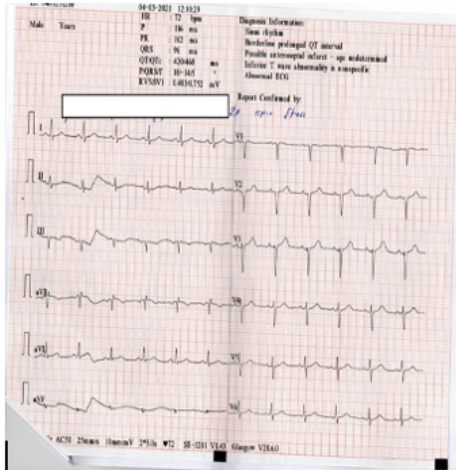


40 Χρόνια Β' Πανεπιστημιακή
Καρδιολογική Κλινική Α.Π.Θ.



ΛΗΨΗ ΚΛΙΝΙΚΩΝ ΑΠΟΦΑΣΕΩΝ ΜΕΣΑ ΑΠΟ ΤΗΝ
ΠΑΡΟΥΣΙΑΣΗ ΠΕΡΙΣΤΑΤΙΚΩΝ
ΜΕ ΔΙΕΘΝΗ ΣΥΜΜΕΤΟΧΗ

15-16 ΜΑΪΟΥ 2026
ELECTRA PALACE / **ΘΕΣΣΑΛΟΝΙΚΗ**





15-16 ΜΑΪΟΥ 2026

ELECTRA PALACE / **ΘΕΣΣΑΛΟΝΙΚΗ**

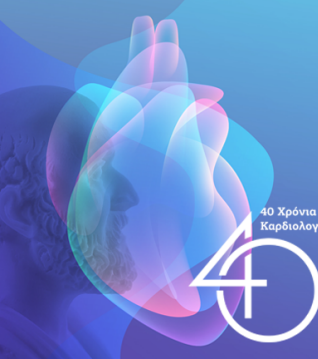ID:23576 | ΔΙΑΔΕΡΜΙΚΗ ΑΝΤΙΚΑΤΑΣΤΑΣΗ ΑΟΡΤΙΚΗΣ ΒΑΛΒΙΔΑΣ ΣΕ ΕΞΗΝΤΑΟΚΤΑΧΡΟΝΗ ΑΣΘΕΝΗ ΠΑΣΧΟΥΣΑ ΑΠΟ ΠΡΟΧΩΡΗΜΕΝΗ ΚΑΡΔΙΑΚΗ ΑΝΕΠΑΡΚΕΙΑ ΚΑΙ ΣΟΒΑΡΗ ΣΤΕΝΩΣΗ ΑΟΡΤΙΚΗΣ ΒΑΛΒΙΔΑΣ

Σταυρούλα Σιώπη¹, Κωνσταντίνος Καλογεράς², Γεώργιος Σπυρομήτρος¹, Νικόλαος Νικολούλης¹, Κωνσταντίνος Δεβλιώτης¹, Δέσποινα Τσιαπκώλη¹, Βασιλική Αναγνωστοπούλου¹, Αλέξανδρος Φωτιάδης¹, Γεώργιος Δημητριάδης¹

¹ Καρδιολογική Κλινική, Γ.Ν. ΚΑΤΕΡΙΝΗΣ

² Γ' Πανεπιστημιακή Καρδιολογική Κλινική, ΓΝΘΑ "Η Σωτηρία", Αθήνα

Θήλυ ασθενής 68 ετών αιτιάζεται επιδεινούμενη δύσπνοια σε έδαφος προχωρημένης καρδιακής ανεπάρκειας τάξης NYHA IV/INTERMACS 4. Κατά τον αρχικό έλεγχο διαπιστώνονται υψηλά επίπεδα νατριουρητικών πεπτιδίων, μικτή νόσος αορτικής βαλβίδας ρευματικής αιτιολογίας, μεταλλική μιτροειδής βαλβίδα, ανεπάρκεια τριγλώχινας, πνευμονική υπέρταση και μειωμένη συστολική απόδοση αριστερής κοιλίας (LVEF: 28%, AVVmax: 3.99 m/s, AVmeanPG: 37.20 mmHg, AVAi: 0.4 cm²/m², SVi: 23.12ml/m²/beat, ARPH: 520 ms). Στο διοισοφάγειο υπερηχογράφημα αναδεικνύεται εκτεταμένη επασβέστωση αορτικού δακτυλίου και πτυχών, με υψηλές ταχύτητες ροής (AVVmax: 4.48 m/s, AVmeanPG: 43.23 mmHg), επαληθευμένες και στο stress υπερηχογράφημα με δοβουταμίνη (δοσολογία 5-10μg/kg, AVVmax: 4.83 m/s, AVA: 0.6 cm², AVAi: 0.321 cm²/m²). Ακολούθως, η αξονική στεφανιογραφία παρουσιάζει υψηλό score ασβεστίου, στεφανιαίες αρτηρίες χωρίς κριτικές στενώσεις και ανατομία κατάλληλη για διενέργεια TAVI (score ασβεστίου: 2.487 AU, Expected Leaflet-to-Ostium Distance: 16-19mm για στόμιο στελέχους και 12-14mm για δεξί στεφανιαίο στόμιο). Συνεπώς τίθεται η διάγνωση της high-gradient, low-flow σοβαρού βαθμού στένωσης αορτικής βαλβίδας και συστήνεται άμεση αντικατάσταση αυτής, σύμφωνα με τις ευρωπαϊκές κατευθυντήριες οδηγίες 2025 (κλάση IB). Ένεκα του υψηλού εγχειρητικού κινδύνου (EuroSCORE II: 8.02%) και της επιδεκτικής ανατομίας, η ασθενής υποβάλλεται σε διακαθετηριακή εμφύτευση της βιοπροσθετικής βαλβίδας Medtronic Evolut Fx 26mm και παραπέμπεται για θεραπεία καρδιακού επανασυγχρονισμού, βάσει των προϋπάρχοντων ηλεκτροκαρδιογραφικών ευρημάτων (AFib, LBBB, QRS:135 ms).



15-16 ΜΑΪΟΥ 2026
ELECTRA PALACE / **ΘΕΣΣΑΛΟΝΙΚΗ**

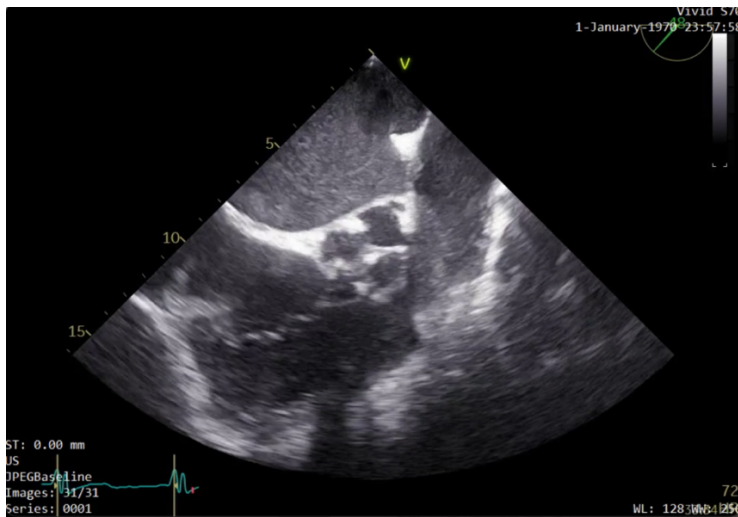


Figure 1: Διοισοφάγειο υπερηχογράφημα

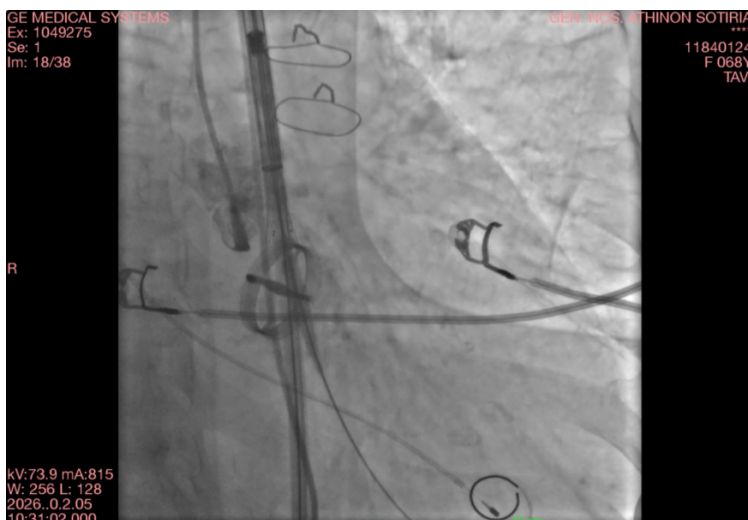

Figure 2: Αρχική φάση εμφύτευσης βαλβίδας

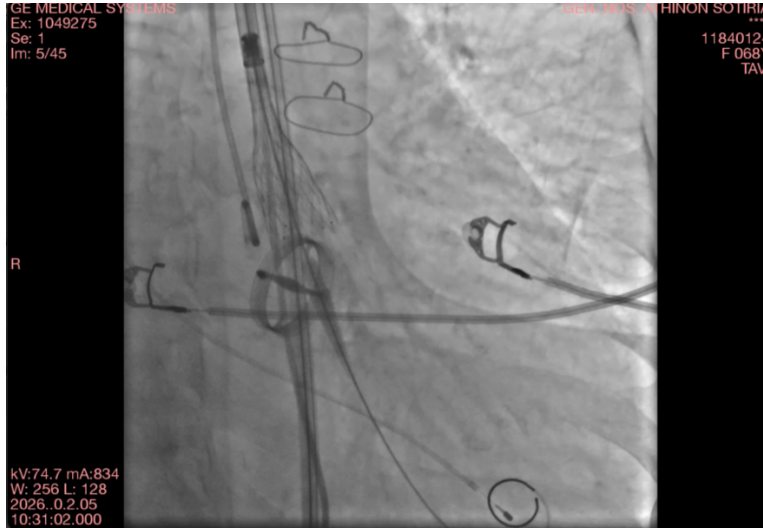


Figure 3: Έκπτυξη βαλβίδας

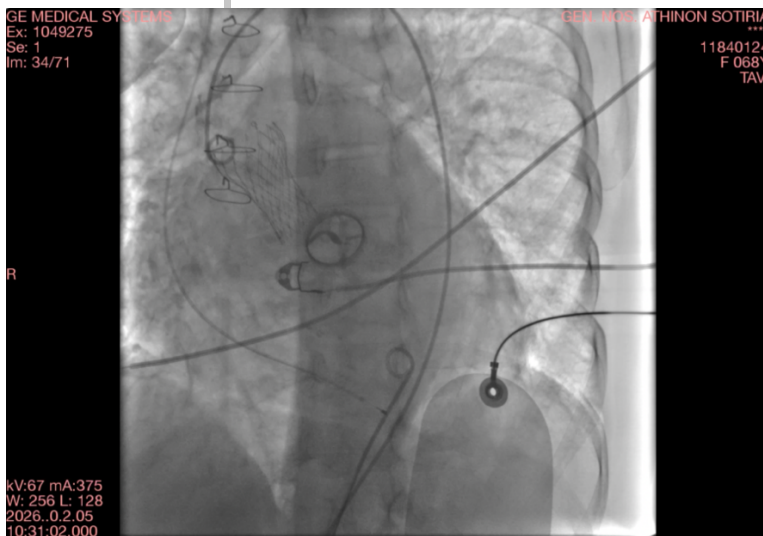


Figure 4: Ολοκλήρωση εμφύτευσης βαλβίδας



**ID:23580 | ΠΛΗΡΗΣ ΚΟΛΠΟΚΟΙΛΙΑΚΟΣ ΑΠΟΚΛΕΙΣΜΟΣ: ΟΤΑΝ ΤΟ
ΗΛΕΚΤΡΟΚΑΡΔΙΟΓΡΑΦΗΜΑ ΔΕΙΧΝΕΙ ΜΟΝΟ ΤΗΝ ΚΟΡΥΦΗ ΤΟΥ ΠΑΓΟΒΟΥΝΟΥ**

**Βασιλική Παπακώστα¹, Ιωάννης Φραγκιαδουλάκης¹, Σπυρίδων Κασσωτάκης¹,
Αθανασία Πρόγιου¹, Εμμανουήλ Κουταλάς¹, Εμμανουήλ Κανουπάκης¹, Μαρία
Μαρκέτου¹, Εμμανουήλ Σημαντηράκης¹**

¹ Καρδιολογική Κλινική, Πανεπιστημιακό Νοσοκομείο Ηρακλείου

Ο πλήρης κολποκοιλιακός αποκλεισμός αποτελεί συχνή αιτία συγκοπής, συνήθως λόγω εκφυλιστικής νόσου του ερεθισματογωγού, ωστόσο, ορισμένες φορές, ενδέχεται να υποκρύπτει άλλη οξεία παθολογία.

Ασθενής 92 ετών, χωρίς γνωστό καρδιολογικό ιστορικό, διεκομίσθη στο ΤΕΠ λόγω συγκοπτής. Κατά την εισαγωγή της, ήταν αιμοδυναμικά ασταθής, με πλήρη κολποκοιλιακό αποκλεισμό και κοιλιακή συχνότητα ~30 σφύξεις/λεπτό. Η ανάλυση αερίων αίματος ανέδειξε σοβαρή υποξαιμία και ο εργαστηριακός έλεγχος ήπια αύξηση τροπονίνης, CRP και D-διμερών. Κατά τη χορήγηση ισοπροτερενόλης, καταγράφηκε επιταχυνόμενος ιδιοκοιλιακός ρυθμός, θέτοντας υψηλά στη διαφορική διάγνωση, το οξύ στεφανιαίο σύνδρομο και την πνευμονική εμβολή.

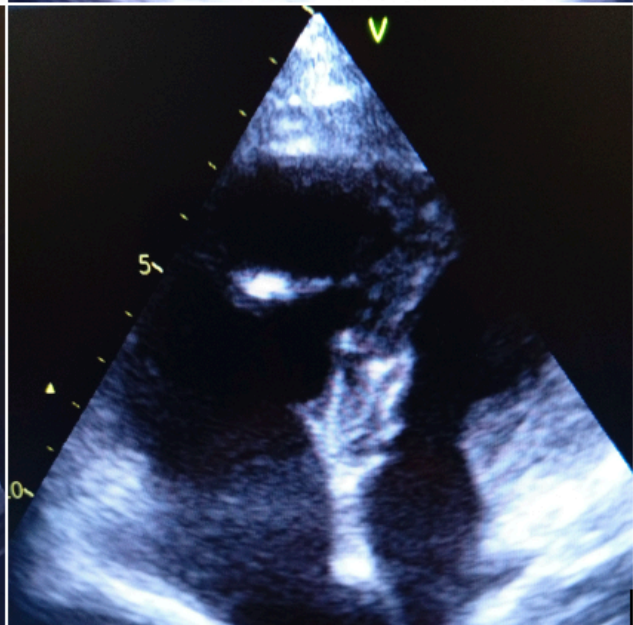
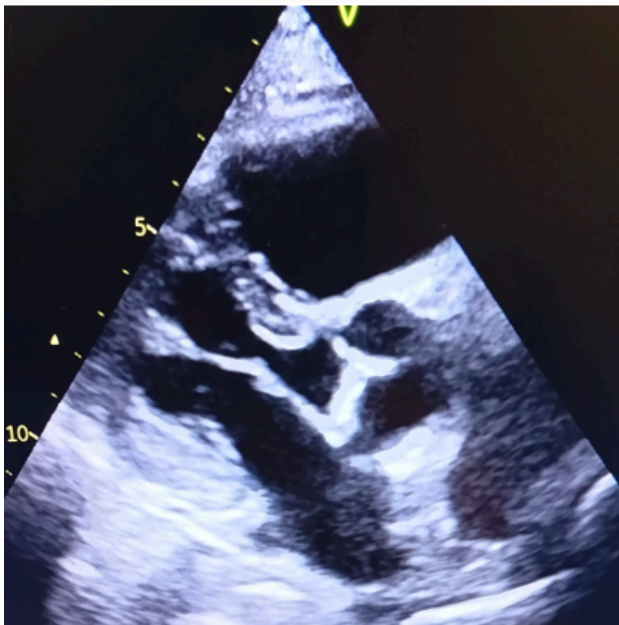
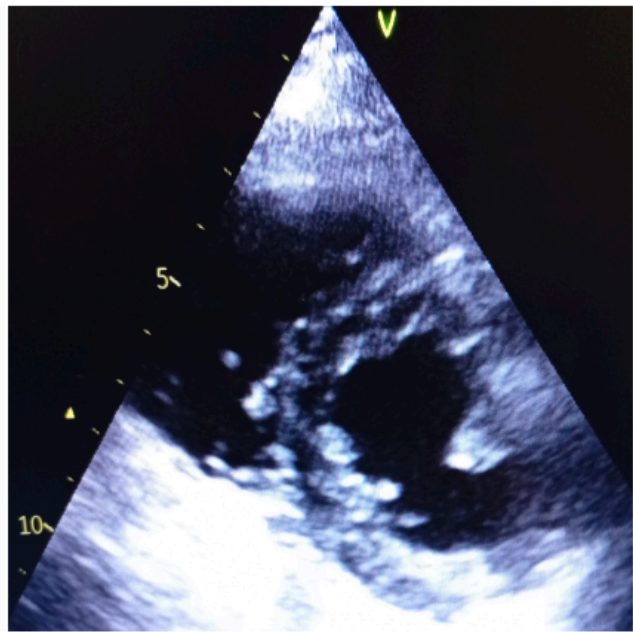
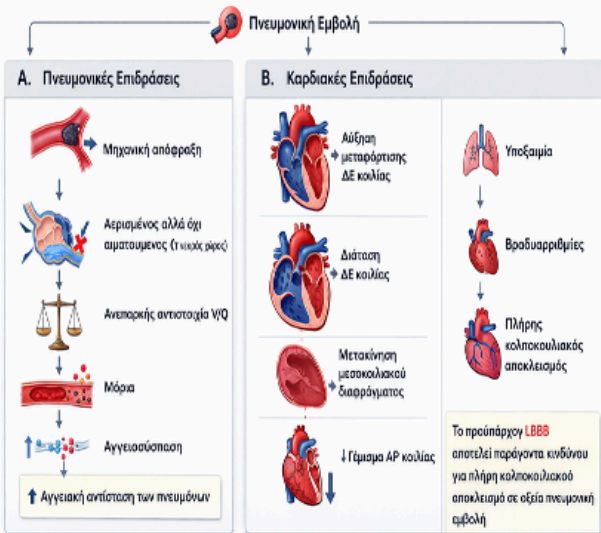
Η υπερηχοκαρδιογραφική μελέτη ανέδειξε σοβαρή διάταση δεξιάς κοιλίας, με επιτέδωση του μεσοκοιλιακού διαφράγματος, ευρήματα συμβατά με οξεία πνευμονική εμβολή. Χορηγήθηκε άμεσα θρομβολυτική αγωγή, σε μειωμένη δόση λόγω προχωρημένης ηλικίας, με ταχεία αιμοδυναμική βελτίωση και αποκατάσταση του φλεβοκομβικού ρυθμού. Στο ΗΚΓ μετά τη θρομβόλυση καταγράφηκε αριστερό σκελικό μπλοκ.

Αξονική αγγειογραφία που διενεργήθηκε μετά την αιμοδυναμική σταθεροποίηση, επιβεβαίωσε εκτεταμένη αμφοτερόπλευρη πνευμονική εμβολή. Η ασθενής εξήλθε με σύσταση για λήψη αντιπηκτικής αγωγής.

Η πνευμονική εμβολή συνήθως προκαλεί ταχυαρρυθμίες, ωστόσο σοβαρή υποξαιμία, διάταση δεξιάς κοιλίας και μηχανική πίεση στο δεξί σκέλος, ιδίως σε ασθενείς με προϋπάρχον LBΒΒ μπορεί να οδηγήσει σε πλήρη κολποκοιλιακό αποκλεισμό. Η έγκαιρη αναγνώριση και θεραπεία αποτρέπει την άσκοπη εμφύτευση μόνιμης βηματοδοτικής συσκευής.



Επιδράσεις της Οξείας Πνευμονικής Εμβολής





**ID:23581 | ΟΞΕΙΑ ΜΥΟΚΑΡΔΙΑΚΗ ΒΛΑΒΗ ΣΕ ΝΕΑΡΗ ΑΣΘΕΝΗ: ΜΙΑ ΜΗ
ΑΝΑΜΕΝΟΜΕΝΗ ΑΛΛΑ ΑΝΑΣΤΡΕΨΙΜΗ ΑΙΤΙΑ**

**Βασιλική Παπακώστα¹, Ονούφριος Μαληκίδης¹, Θεμιστοκλής Πατερομιχελάκης¹,
Εμμανουήλ Σιδεράς¹, Εμμανουήλ Κουταλάς¹, Εμμανουήλ Κανουπάκης¹, Ευάγγελος
Ζάχαρης¹, Εμμανουήλ Σημαντηράκης¹**

¹ Καρδιολογική Κλινική, Πανεπιστημιακό Νοσοκομείο Ηρακλείου

Ασθενής 19 ετών, με ελεύθερο ατομικό και οικογενειακό ιστορικό, προσήλθε στο ΤΕΠ λόγω ναυτίας και εμέτων με πρόσμιξη αίματος από 24ώρου. Κατά την εισαγωγή της ήταν αιμοδυναμικά σταθερή, με φλεβοκομβική ταχυκαρδία στο ηλεκτροκαρδιογράφημα. Λόγω της συμπτωματολογίας τέθηκε η υποψία ρήξης οισοφάγου και διενεργήθηκε αξονική θώρακος, η οποία ανέδειξε εκτεταμένο πνευμομεσοθωράκιο με υποδόριο εμφύσημα, χωρίς στοιχεία διάτρησης οισοφάγου.

Ο εργαστηριακός έλεγχος έδειξε σημαντική αύξηση τροπονίνης, ενώ στο υπερηχογράφημα καρδιάς διαπιστώθηκε έκπτωση λειτουργικότητας και ακινησία βασικών και μέσων τοιχωμάτων της αριστερής κοιλίας (ΚΕ 40%). Ανοσολογικός και ιολογικός έλεγχος ήταν αρνητικοί, ενώ στον τοξικολογικό έλεγχο ανευρέθησαν υψηλά επίπεδα κάνναβης στο αίμα.

Η μαγνητική καρδιάς ανέδειξε μυοκαρδιακό οίδημα βασικού και μέσου τριτημορίου της αριστερής κοιλίας και υποεπικάρδια/μεσοκάρδια κατακράτηση παραμαγνητικής ουσίας σε τμήματα του μεσοκοιλιακού διαφράγματος, στοιχεία φλεγμονώδους αρχής, συμβατά με μυοκαρδιοπάθεια επαγόμενη από κάνναβη.

Χορηγήθηκε χαμηλή δόση β αναστολέα και η ασθενής σημείωσε ταχεία κλινική και υπερηχογραφική βελτίωση με αποκατάσταση της συστολικής λειτουργικότητας (ΚΕ=60%).

Παθοφυσιολογικοί μηχανισμοί που εμπλέκονται στη μυοκαρδιακής βλάβη από χρήση κάνναβης περιλαμβάνουν άμεση τοξικότητα των μυοκαρδιακών κυττάρων, δυσλειτουργία του αυτόνομου νευρικού συστήματος, αυξημένο οξειδωτικό στρες και ενδοθηλιακή δυσλειτουργία. Η μυοκαρδιοπάθεια από κάνναβη αποτελεί σπάνια αλλά αναστρέψιμη αιτία οξείας καρδιακής δυσλειτουργίας σε νέους ασθενείς και πρέπει να λαμβάνεται υπόψιν μετά από αποκλεισμό άλλων αιτίων.



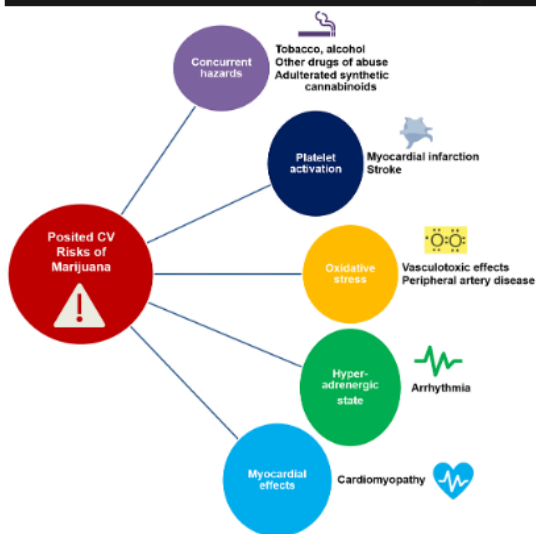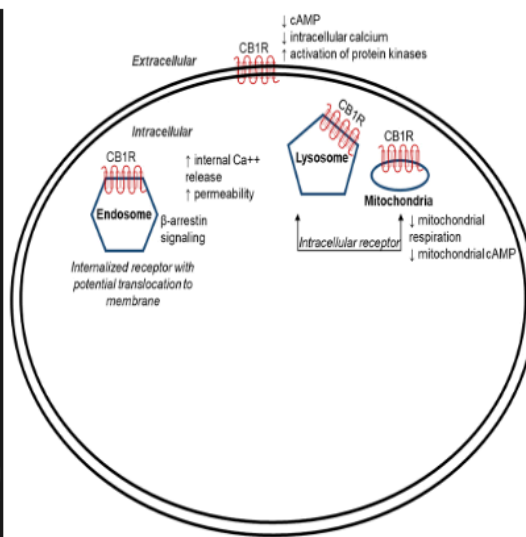
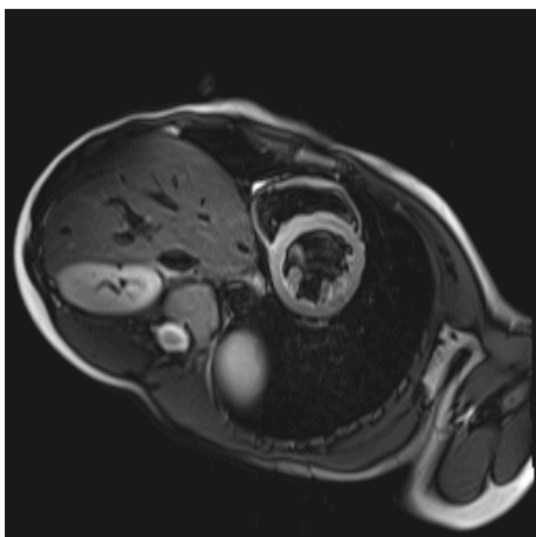
40 Χρόνια Β' Πανεπιστημιακή
Καρδιολογική Κλινική Α.Π.Θ.



ΛΗΨΗ ΚΛΙΝΙΚΩΝ ΑΠΟΦΑΣΕΩΝ ΜΕΣΑ ΑΠΟ ΤΗΝ
ΠΑΡΟΥΣΙΑΣΗ ΠΕΡΙΣΤΑΤΙΚΩΝ
ΜΕ ΔΙΕΘΝΗ ΣΥΜΜΕΤΟΧΗ

15-16 ΜΑΪΟΥ 2026

ELECTRA PALACE / ΘΕΣΣΑΛΟΝΙΚΗ





ID:23582 | ΟΞΕΙΑ ΜΥΟΚΑΡΔΙΤΙΔΑ ΩΣ ΑΠΟΤΕΛΕΣΜΑ ΛΟΙΜΩΞΗΣ ΑΠΟ CAMPYLOBACTER JEJUNI

Εζγκήλ Ακήφογλου¹, Ιωακείμ Μήττας¹, Ιωάννης Στρατάκης¹, Νικόλαος Καμπουρίδης¹

¹ Καρδιολογική Κλινική, Γενικό Νοσοκομείο Καβάλας

ΣΚΟΠΟΣ : Παρουσίαση ενδιαφέροντος περιστατικού οξείας μυοκαρδίτιδας ως αποτέλεσμα οξείας γαστρεντερίτιδας από *Campylobacter jejuni*.

ΥΛΙΚΟ-ΜΕΘΟΔΟΙ : Άντρας 19 ετών, με ελεύθερο ατομικό αναμνηστικό, προσήλθε στο Τμήμα Επειγόντων Περιστατικών λόγω αναφερόμενου θωρακικού άλγους πιεστικού χαρακτήρα με έναρξη το τελευταίο 24ωρο. Από πενθημέρου ανέφερε επεισόδια υδαρών διαρροϊκών κενώσεων, κοιλιακό άλγος και εμπύρετο έως 38°C. Κατά την προσέλευση ήταν αιμοδυναμικά σταθερός και απύρετος, χωρίς παθολογικά ευρήματα από την κλινική εξέταση, ενώ το αρχικό ηλεκτροκαρδιογράφημα δεν ανέδειξε ειδικές διαταραχές του διαστήματος ST ή του PR. Ο εργαστηριακός έλεγχος ανέδειξε αυξημένους δείκτες φλεγμονής (CRP 5,8 mg/dL, φυσιολογικές τιμές <0,30) και σημαντικά αυξημένα μυοκαρδιακά ένζυμα (hs-cTnI 10.000 pg/mL με φυσιολογικές τιμές <60 pg/mL). Ο ασθενής εισήχθη στην Καρδιολογική Κλινική, όπου και υπεβλήθη σε υπερηχοκαρδιογραφικό έλεγχο, ο οποίος ανέδειξε διατηρημένη συστολική λειτουργία της αριστερής κοιλίας (LVEF 50–55%) με περιοχική υποκινησία του μεσοκοιλιακού διαφράγματος και του κατωτέρου τοιχώματος, ενώ από διαδοχικά ηλεκτροκαρδιογραφήματα διαπιστώθηκαν διαταραχές του διαστήματος ST και αρνητικοποίηση των επαρμάτων T. Τέθηκε σε αγωγή με μετοπρολόλη και ενδοφλέβια ενυδάτωση. Παράλληλα εστάλη καλλιέργεια κοπράνων, η οποία ήταν θετική για *Campylobacter jejuni* και ξεκίνησε αντιβιοτική αγωγή με αζιθρομυκίνη 500 mg άπαξ ημερησίως για τρεις ημέρες.

ΑΠΟΤΕΛΕΣΜΑΤΑ : Κατά τη διάρκεια της νοσηλείας δεν παρατηρήθηκαν αρρυθμολογικές επιπλοκές. Διαπιστώθηκε σταδιακή πτώση των δεικτών φλεγμονής και των μυοκαρδιακών ενζύμων. Ο ασθενής εξήλθε αιμοδυναμικά σταθερός με σύσταση για περαιτέρω έλεγχο με μαγνητική τομογραφία καρδιάς, η οποία ανέδειξε μυοκαρδιακό οίδημα και περιοχές ίνωσης, επιβεβαιώνοντας τη διάγνωση οξείας μυοκαρδίτιδας. Συστήθηκε αποφυγή έντονης σωματικής δραστηριότητας για τρεις μήνες και επανέλεγχος με μαγνητική καρδιάς σε έξι μήνες.

ΣΥΜΠΕΡΑΣΜΑ : Το *Campylobacter jejuni* αποτελεί σπάνιο αλλά υπαρκτό αίτιο οξείας μυοκαρδίτιδας. Οι ασθενείς μπορεί να εμφανίσουν ευρύ φάσμα κλινικών εκδηλώσεων, από ήπια δύσπνοια και θωρακικό άλγος έως σοβαρές κοιλιακές αρρυθμίες, καρδιογενές shock και αιφνίδιο θάνατο. Απαιτείται υψηλός δείκτης κλινικής υποψίας σε νεαρά άτομα που προσέρχονται με θωρακικό άλγος και αυξημένα καρδιακά ένζυμα μετά από πρόσφατο επεισόδιο διάρροιας και πυρετού, ώστε να διασφαλίζεται έγκαιρη διάγνωση και κατάλληλη αντιμετώπιση.



ID:23588 | ΑΤΤΡ ΑΜΥΛΟΕΙΔΩΣΗ ΣΕ ΑΣΘΕΝΗ ΜΕ ΚΑΡΔΙΑΚΗ ΑΝΕΠΑΡΚΕΙΑ ΚΑΙ ΔΙΑΤΗΡΗΜΕΝΟ ΕΦ

Ελένη Ζιάκα¹, Ιωάννης Κατραντζής¹, Ιωακείμ Μήττας¹, Εζγκήλ Ακήφογλου¹, Στυλιανή Μαδυτινού¹, Ιωάννης Στρατάκης¹, Νικόλαος Καμπουρίδης¹

¹ Καρδιολογική Κλινική, Γενικό Νοσοκομείο Καβάλας

ΣΚΟΠΟΣ: Η ανάδειξη της αμυλοείδωσης από τρανσθυρετίνη (Wild Type Transthyretin Amyloidosis – ATTRwt) ως υποδιαγνωσμένης αιτίας περιοριστικής μυοκαρδιοπάθειας και η υπογράμμιση του ρόλου των σύγχρονων μη επεμβατικών διαγνωστικών μεθόδων για την έγκαιρη διάγνωση.

ΥΛΙΚΟ – ΜΕΘΟΔΟΙ: Άντρας 85 ετών εισήχθη στην καρδιολογική κλινική λόγω προοδευτικά επιδεινούμενης δύσπνοιας προσπαθείας (New York Heart Association – NYHA III) και ορθόπνοιας, επί εδάφους καρδιακής ανεπάρκειας με διατηρημένο κλάσμα εξώθησης (Heart Failure with preserved Ejection Fraction – HFpEF). Από το ιστορικό αναφερόταν περιφερική νευροπάθεια με αιμωδίες κάτω άκρων και σύνδρομο καρπιαίου σωλήνα. Ο διαγνωστικός έλεγχος περιέλαβε ηλεκτροκαρδιογράφημα, υπερηχοκαρδιογραφική μελέτη με strain imaging, έλεγχο μονοκλωνικής πρωτεΐνης, σπινθηρογράφημα οστών με τεχνήτιο-99m DPD και γενετικό έλεγχο μεταλλάξεων τρανσθυρετίνης (Transthyretin – TTR).

ΑΠΟΤΕΛΕΣΜΑΤΑ: Το ηλεκτροκαρδιογράφημα ανέδειξε φλεβοκομβικό ρυθμό με χαμηλά δυναμικά, δυσανάλογα προς το αυξημένο πάχος των τοιχωμάτων. Στο υπερηχοκαρδιογράφημα διαπιστώθηκε συγκεντρική υπερτροφία αριστερής κοιλίας (IVS 19 mm) με κοκκιώδη (“sparkling”) υφή μυοκαρδίου, ενώ η μελέτη μυοκαρδιακής παραμόρφωσης ανέδειξε χαρακτηριστικό πρότυπο apical sparing. Ο έλεγχος μονοκλωνικής πρωτεΐνης (ανοσοκαθήλωση ορού και ούρων και free light chains ratio) ήταν αρνητικός, αποκλείοντας AL αμυλοείδωση. Το σπινθηρογράφημα με 99mTc-DPD ανέδειξε έντονη μυοκαρδιακή πρόσληψη (Perugini Grade 3), ενώ ο γενετικός έλεγχος για μεταλλάξεις TTR ήταν αρνητικός, επιβεβαιώνοντας τη διάγνωση ATTRwt καρδιακής αμυλοείδωσης βάσει μη επεμβατικού διαγνωστικού αλγορίθμου. Χορηγήθηκε συμπτωματική αγωγή με διουρητικά αγκύλης και ειδική θεραπεία με tafamidis 61 mg ημερησίως, με επακόλουθη κλινική σταθεροποίηση σε επανεκτίμηση τριμήνου (NYHA II).

ΣΥΜΠΕΡΑΣΜΑ: Η καρδιακή αμυλοείδωση ATTRwt αποτελεί υποδιαγνωσμένη αλλά κλινικά κρίσιμη αιτία HFpEF στον υπερήλικο πληθυσμό. Η αξιοποίηση του σύγχρονου μη επεμβατικού διαγνωστικού αλγορίθμου επιτρέπει έγκαιρη διάγνωση, ενώ η πρώιμη έναρξη στοχευμένης θεραπείας με tafamidis συμβάλλει στη σταθεροποίηση της κλινικής εικόνας, στη μείωση των νοσηλείων και στη βελτίωση της πρόγνωσης.



ID:23595 | ΔΙΑΔΕΡΜΙΚΗ ΣΤΕΦΑΝΙΑΙΑ ΠΑΡΕΜΒΑΣΗ ΜΕ ΧΡΗΣΗ ΕΝΔΟΣΤΕΦΑΝΙΑΙΑΣ ΑΠΕΙΚΟΝΙΣΗΣ ΣΕ ΑΣΘΕΝΗ ΜΕ ΝΟΣΟ 3 ΑΓΓΕΙΩΝ - ΧΟΑ ΚΑΙ ΣΟΒΑΡΗ ΧΝΝ

Παστιρματζή Ελένη, Κατσικάς Νικόλαος, Παπαδόπουλος Γεώργιος, Ακρίτας Σωτήριος, Γιαγκούλης Δημήτριος, Παπακωνσταντίνου Δημήτριος, Παπαζαχαρίου Σωτήριος, Παπαστεφάνου Στέφανος, Μπομπότης Γεώργιος

¹ Καρδιολογικό Τμήμα - Αιμοδυναμικό εργαστήριο, Γενικό Νοσοκομείο Θεσσαλονίκης Άγιος Παύλος

Εισαγωγή: Σε ασθενείς με επιβαρυσμένη νεφρική λειτουργία η ενδοστεφανιαία υπερηχογραφία μπορεί να χρησιμοποιηθεί κατά τις διαδερμικές στεφανιαίες παρεμβάσεις έτσι ώστε να μειωθεί η ποσότητα του σκιαγραφικού και να αποφευχθεί η επιδείνωση της νεφρικής λειτουργίας.

Παρουσίαση περιστατικού: Άντρας 64 ετών με σοβαρή χρόνια νεφρική νόσο (σταδίου 4 προς 5, Cr. 4,5mg/dl, GFR: 13ml/min/1,73m²) και σακχαρώδη διαβήτη υπό ινσουλίνη υποβλήθηκε προ έτους σε άλλο κέντρο σε διαγνωστική στεφανιογραφία. Διαπιστώθηκε παρουσία σύμπλοκης στεφανιαίας νόσου 3 αγγείων συμπεριλαμβανομένης και χρόνιας απόφραξης. Έγινε σύσταση για καρδιοχειρουργική εκτίμηση την οποία ο ασθενής αρνήθηκε παρά την επιδεινούμενη κλινική του εικόνα. Μετά από ένα χρόνο και επιδείνωση της κλινικής εικόνας αρνήθηκε εκ νέου την ΚΡΧ αντιμετώπιση και υπεβλήθη σε διαδερμική στεφανιαία παρέμβαση με συστηματική χρήση ενδοστεφανιαίας υπερηχογραφίας καθόλη την διάρκεια της επέμβασης. Ο ασθενής ενυδατώθηκε πριν κατά και μετά την επέμβαση ενώ χρησιμοποιήθηκαν συνολικά 100ml σκιαγραφικού για την ολοκλήρωση της επέμβασης. Σε όλα τα στάδια της αγγειοπλαστικής γινόταν αξιολόγηση του αγγείου και καθορισμός του μήκους και της διαμέτρου του κάθε εμφυτευόμενου stent και της καλής έκπτυξης και τοιχωματικής εναπόθεσης, καθώς και ενδεχόμενων επιπλοκών (παρουσία διαχωρισμού στα άκρα του stent, παρουσία θρόμβου ή προβολής τοιχωματικού ιστού κλπ) με IVUS. Η τιμή της κρεατινίνης πριν την διενέργεια της αγγειοπλαστικής ήταν 4,3mg/dL και κατά την έξοδό του, 5 ημέρες αργότερα ήταν 3,7mg/dL. Δεν διενεργήθηκε καμία Θεραπεία Νεφρικής Υποκατάστασης.

Συμπέρασμα: Ο ασθενής παρά την σοβαρού βαθμού χρόνια νεφρική νόσο και την σύμπλοκη στεφανιαία νόσο δεν επιδείνωσε την νεφρική του λειτουργία με την διαδερμική στεφανιαία παρέμβαση διότι λήφθηκε μέριμνα για την ελάχιστη έγχυση σκιαγραφικού και την ενυδάτωση του. Η εξατομίκευση της αντιμετώπισης του περιστατικού καταδεικνύει τη χρησιμότητά της.

**ID:23597 | ΕΓΚΥΟΣ ΜΕ ΠΑΡΟΥΣΙΑ ΘΡΟΜΒΟΥ ΠΡΟΣΘΕΤΙΚΗΣ ΒΑΛΒΙΔΑΣ ΥΠΟ
ΑΝΤΙΠΗΚΤΙΚΗ ΑΓΩΓΗ**

**Χρήστος Λευκός¹, Ελένη Σερτεδάκη¹, Ιωάννης Μπούτσικος¹, Βασίλειος Μικρός¹,
Αθανάσιος Κάλλης¹, Νικόλαος Τεπετές¹, Αλέξανδρος Μπριασούλης¹, Παναγιώτα
Κωστάκου¹**

¹ Θεραπευτική Κλινική ΕΚΠΑ, Γ.Ν.Α. Αλεξάνδρα

Έγκυος στην 26^η εβδομάδα, 32 ετών, με ιστορικό αντικατάστασης αορτικής βαλβίδας με μεταλλική προ 16 ετών και τοποθέτηση βαλβιδοφόρου μοσχεύματος στην αορτή λόγω σοβαρής ανεπάρκειας δίπτυχης αορτικής βαλβίδας λαμβάνει αντιπηκτική θεραπεία με ενοξαπαρίνη. Η ασθενής προσήλθε λόγω άτυπου θωρακικού άλγους και εύκολης κόπωσης. Το διαθωρακικό υπερηχογράφημα καρδιάς ανέδειξε διατηρημένη λειτουργικότητα αριστερής κοιλίας (EF:50-55%, GLS -14%) και σοβαρού βαθμού στένωση της προσθετικής βαλβίδας. Στο διοισοφάγειο υπερηχογράφημα διαπιστώθηκε η παρουσία θρόμβου στην προσθετική βαλβίδα. Η ασθενής ετέθη σε θεραπεία με κλασική ηπαρίνη ενδοφλεβίως και έγινε σύσταση για άμεση διακοπή της κύησης.

Η ασθενής, κατόπιν συνεννόησης με το γυναικολόγο, αρνήθηκε και εξήλθε οικειοθελώς, μεταβαίνοντας σε ιδιωτικό θεραπευτήριο όπου συνέχισε την ενδοφλέβια θεραπεία με ηπαρίνη. Η ασθενής επανεκτιμήθηκε στην κλινική μας (μετά το πέρας των 3 εβδομάδων) χωρίς να παρατηρηθεί μεταβολή ως προς την παρουσία του θρόμβου και έγινε εκ νέου σύσταση για διακοπή της κύησης, χωρίς αποτέλεσμα. Με το πέρας 4 ημέρων από την επανεκτίμηση, η ασθενής υπέστη καρδιακή ανακοπή, ενώ το νεογνό επιβίωσε με σοβαρή νεφρική ανεπάρκεια. Η ιατροδικαστική μελέτη ανέδειξε παρουσία θρόμβου στον πρόσθιο κατιόντα κλάδο με πλήρη απόφραξη αυτού.

Η θρόμβωση μηχανικής βαλβίδας κατά την κύηση αποτελεί πιθανό συμβάν λόγω της φυσιολογίας της κύησης, που απαιτεί εξατομικευμένη θεραπευτική αντιμετώπιση. Οι πρόσφατες οδηγίες της Ευρωπαϊκής Καρδιολογικής Εταιρείας υπογραμμίζουν τη σημασία της συνέχισης της αντιπηκτικής αγωγής με ανταγωνιστές της βιταμίνης Κ και κατά τη διάρκεια της κύησης, όπως επίσης και τη διαχείριση αυτών των ασθενών από οργανωμένη ομάδα εγκυμοσύνης-καρδιάς (Pregnancy Heart Team).



ID:23708 | MORE THAN A FALL: SYNCOPES AS THE SENTINEL SIGN OF TAKOTSUBO CARDIOMYOPATHY

Κωνσταντίνος Λαφαζάνης¹, Νικόλαος Καρσανίδης¹, Κάτη Στυλιανη¹, Παπαδόπουλος Στέφανος¹, Χούπη Δήμητρα¹, Μάτα Αναστασία¹, Δικόφτης Απόστολος¹

¹ Καρδιολογική, ΓΝ Γιαννιτσών

Purpose

The purpose of this report is to describe a case where an initial syncopal episode led to the diagnosis of Takotsubo Syndrome.

Case Report

An 85-year-old female with hypertension, diabetes and dyslipidemia was presented to the ED due to a syncopal episode following a stressful situation. ECG on admission was characterized by ST elevation V2-V4 and T-wave inversion of the anterior wall and myocardial enzymes elevation. Initial hospital management included TAT, Heart Failure Medication and nitrates and diuretics because of occurrence of pulmonary edema.

An echocardiogram performed showed concentric LV wall hypertrophy and hypokinesis of the interventricular septum with apical ballooning and hypokinesis of apical lateral walls (LVEF=40%).

The ECGs showed evolving T-wave changes in the inferior and anterior leads, myocardial enzymes remained stable and the patient remained asymptomatic.

Patient follow-up included coronary angiography and CMR with no findings indicative of CAD, or myopericarditis, and full recovery of her cardiac contraction.

Results

Diagnosis of Takotsubo Syndrome was suspected and confirmed based on the presence of transient LV dysfunction, the absence of coronary disease and new ECG abnormalities following a stressful trigger.

Conclusion

This case illustrates that while Takotsubo can present identically to an ACS, the prognosis is generally favorable with supportive care, leading to the complete reversal of myocardial stunning. It underscores the necessity of early angiography to rule out CAD and avoid unnecessary long-term aggressive anticoagulation therapy.



**ID:23716 | ΗΛΕΚΤΡΟΚΑΡΔΙΟΓΡΑΦΙΚΗ ΕΙΚΟΝΑ ΣΥΝΔΡΟΜΟΥ BRUGADA ΤΥΠΟΥ 1
ΜΕΤΑ ΑΠΟ ΧΟΡΗΓΗΣΗ ΘΕΡΑΠΕΥΤΙΚΗΣ ΔΟΣΗΣ ΠΡΟΠΑΦΕΝΟΝΗΣ ΓΙΑ ΚΟΛΠΙΚΗ
ΜΑΡΜΑΡΥΓΗ. ΑΛΗΘΙΝΟ ΣΥΝΔΡΟΜΟ BRUGADA Η ΦΑΙΝΟΤΥΠΙΚΗ ΟΜΟΙΟΤΗΤΑ
BRUGADA (PHENOCOPY);**

Άγγελος Γεωργακόπουλος¹, Ευάγγελος Σδόγκος¹, Ιωάννης Βογιατζής¹

¹ Καρδιολογική, Γενικό Νοσοκομείο Βέροιας

Η παρούσα κλινική περίπτωση αφορά έναν 25χρονο άνδρα με παροξυσμική κολπική μαρμαρυγή (Εικόνα 1) ο οποίος εμφάνισε μία παροδική ΗΚΓ εικόνα συνδρόμου Brugada τύπου 1 μετά από χορήγηση μία εφάπαξ δόση 300 mg προπαφενόνης από το στόμα για τον έλεγχο του ρυθμού. Χαρακτηριστική εικόνα με καμπύλη και ανάσπαση του διαστήματος ST στις απαγωγές V1-V2 στο ΗΚΓ εμφανίστηκε εντός 45 λεπτών από τη χορήγηση του φαρμάκου (Εικόνα 2) και υποχώρησε την επόμενη μέρα (Εικόνα 3). Ο ασθενής παρουσίασε ένα επεισόδιο συγκοπής, το οποίο αργότερα αποδόθηκε σε αγγειοκινητική συγκοπή μετά από θετική δοκιμασία ανάκλισης τύπου αγγειοκατασταλτικού και όχι σε πρωτοπαθή αρρυθμία.

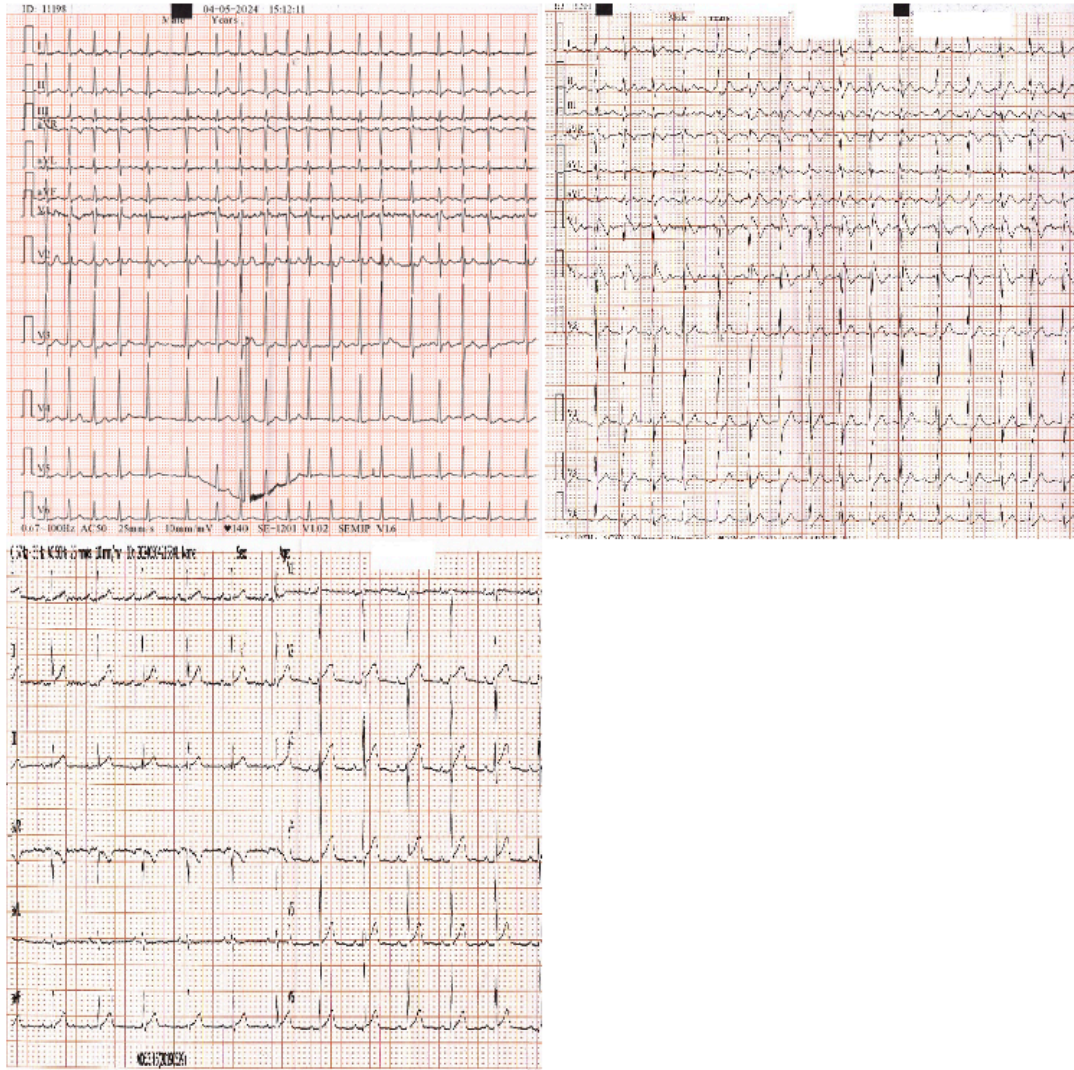
Περαιτέρω εξετάσεις, συμπεριλαμβανομένου μίας αρνητικής δοκιμασίας πρόκλησης με φλεκαϊνίδη, μιας αρνητικής ηλεκτροφυσιολογικής μελέτης (κοιλιακής διέγερσης) και αρνητικού γενετικού ελέγχου για μετάλλαξη SCN5A, απέκλεισαν το πραγματικό συγγενές σύνδρομο Brugada. Η απουσία προσωπικού ή οικογενειακού ιστορικού αιφνίδιου καρδιακού θανάτου οδήγησε στο συμπέρασμα ότι οι αλλαγές στο ΗΚΓ αντιπροσώπευαν μια φαινοτυπική αναπαραγωγή του Brugada: μια φαρμακογενής εκδήλωση που αποκαλύφθηκε από τον αναστολέα των διαύλων νατρίου προπαφενόνη.

Η θεραπευτική δόση προπαφενόνης μπορεί να αποκαλύψει το πρότυπο Brugada και η αναγνώριση, μαζί με την κατάλληλη διαστρωμάτωση του κινδύνου, είναι απαραίτητη για να διακριθεί αυτή η φαινοτυπική ομοιότητα από το γνήσιο κληρονομικό σύνδρομο. Ο ασθενής παρέμεινε ασυμπτωματικός χωρίς επανεμφάνιση κολπικής μαρμαρυγής ή άλλης αρρυθμίας κατά την παρακολούθηση δύο χρόνων.



15-16 ΜΑΪΟΥ 2026

ELECTRA PALACE / ΘΕΣΣΑΛΟΝΙΚΗ



Εικόνα 1: Ηλεκτροκαρδιογράφημα του ασθενούς κατά την εισαγωγή του στο νοσοκομείο, το οποίο δείχνει ταχεία κολπική μαρμαρυγή. Η μορφολογία του QRS είναι φυσιολογική, χωρίς σημαντικές αλλαγές στο ST-T.

Εικόνα 2: Ηλεκτροκαρδιογράφημα που καταγράφηκε 45 λεπτά μετά τη χορήγηση προπαφενόνης (300 mg) προκειμένου να εξεταστεί η αποτελεσματικότητα της θεραπείας. Τυπικά ΗΚΓ σημεία συνδρόμου Brugada, τύπου I, εμφανίζονται στις προκάρδιες απαγωγές V1-V2 (κόκκινα βέλη στις απαγωγές).

Εικόνα 3: Ηλεκτροκαρδιογράφημα που καταγράφηκε την επόμενη μέρα πριν από την έξοδο του ασθενούς από το νοσοκομείο.



**ID:23737 | ΕΠΙΤΥΧΙΑ ΣΤΗ ΘΕΡΑΠΕΙΑ ΠΝΕΥΜΟΝΙΟΚΟΚΚΙΚΗΣ
ΜΗΝΙΓΓΙΤΙΔΑΣ/ΕΝΔΟΚΑΡΔΙΤΙΔΑΣ ΣΤΗΝ ΠΑΙΔΙΚΗ ΗΛΙΚΙΑ – ΑΠΟΤΥΧΙΑ ΣΤΗ ΔΙΑ ΒΙΟΥ
ΠΑΡΑΚΟΛΟΥΘΗΣΗ ΚΑΙ ΣΥΜΒΟΥΛΕΥΤΙΚΗ: ΩΡΑ ΓΙΑ ΔΡΑΣΗ**

Ειρήνη Κουτσούρα^{1,3}, Αλεξάνδρα Αρβανιτάκη^{2,3}, Ίσμα Ραφίκ^{3,4}, Μιχαήλ Α. Γκατζούλης^{3,4}

¹ Γ' Παιδιατρική Κλινική Α.Π.Θ., Γ.Ν.Θ. Ιπποκράτειο, Θεσσαλονίκη

² Β' Καρδιολογική Κλινική Α.Π.Θ., Γ.Ν.Θ. Ιπποκράτειο, Θεσσαλονίκη

³ Adult Congenital Heart Centre and National Centre for Pulmonary Hypertension, Royal Brompton Hospital, Guy's and St Thomas' NHS Foundation Trust, Λονδίνο, Ηνωμένο Βασίλειο

⁴ National Heart and Lung Institute, Imperial College London, Λονδίνο, Ηνωμένο Βασίλειο

Οι ασθενείς που επιβιώνουν από απειλητικές για τη ζωή καταστάσεις, όπως η λοιμώδης ενδοκαρδίτιδα, απαιτούν στενή ιατρική παρακολούθηση. Το παρόν περιστατικό αναδεικνύει την αναγκαιότητα για δια βίου εκπαίδευση όλων των ασθενείς, ιδίως όσων επιβίωσαν από σοβαρά νοσήματα στην παιδική ηλικία.

Παρουσιάζεται η πορεία 35χρονης εγκύου, που σε ηλικία 2 ετών επέζησε από πνευμονιοκοκκική μηνιγγίτιδα/ενδοκαρδίτιδα. Ο έλεγχος μετά τη θεραπεία ανέδειξε ήπια ανεπάρκεια μιτροειδούς. Παρακολουθήθηκε παιδοκαρδιολογικά επί μία δεκαετία, πριν χαθεί από την παρακολούθηση. Επανήλθε σε ηλικία 35 ετών στην Μονάδα Συγγενών Καρδιοπαθειών Ενηλίκων, ευρισκόμενη στην 22η εβδομάδα της πρώτης της κύησης, με αρτηριακή υπέρταση, παχυσαρκία, υπερτροφία αριστερής κοιλίας και μέτρια ανεπάρκεια μιτροειδούς. Είχε μακρό ιστορικό παχυσαρκίας και αρρυθμιστής αρτηριακής υπέρτασης, και δεν είχε λάβει συμβουλευτική σχετικά με επιλογές τρόπου ζωής, πρόληψη λοιμώδους ενδοκαρδίτιδας ή εκτίμηση κινδύνου προ της κύησης. Κατά τη διάρκεια της εγκυμοσύνης τέθηκε σε αντιυπερτασική αγωγή. Ο τοκετός ήταν ανεπίπλεκτος, ενώ η ασθενής παρέμεινε υπό στενή παρακολούθηση της αρτηριακής πίεσης μετά τον τοκετό.

Συμπέρασμα: Το περιστατικό αναδεικνύει τη χαμένη ευκαιρία για συνεχή προληπτική συμβουλευτική σε όλο το φάσμα της ιατρικής φροντίδας. Υπογραμμίζει την ευθύνη των ιατρών να εκπαιδεύουν τους ασθενείς έγκαιρα και συστηματικά σχετικά με τον τρόπο ζωής, τη διατροφή, τη σωματική δραστηριότητα και την αναπαραγωγική υγεία, ιδίως εκείνους με προϋπάρχουσες καρδιακές παθήσεις.



ID:23810 | PERIPARTUM CARDIOMYOPATHY IN A WOMAN WITH REPAIRED TETRALOGY OF FALLOT: A CASE REPORT

Triantafyllia Grantza¹, Alexandra Arvanitaki², Aggeliki Angelidou¹, Athanasios Koutsakis¹, Leonidas Tsakiris¹, Christos Feloukidis¹, George Giannakoulas¹

¹ 1st Department of Cardiology, AHEPA University General Hospital, School of Medicine, Aristotle University of Thessaloniki, Thessaloniki, 54636, Greece

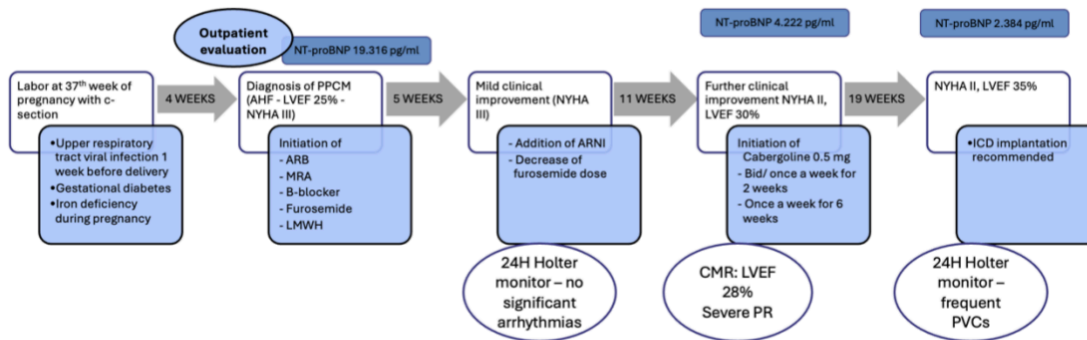
² 2nd Department of Cardiology, Ippokrateion General Hospital, School of Medicine, Aristotle University of Thessaloniki, Thessaloniki, 54636, Greece

Background: Peripartum cardiomyopathy (PPCM) is a rare but potentially life-threatening form of acute heart failure with reduced ejection fraction (HFrEF) occurring at the peripartum period, in the absence of an identifiable cause. Women with congenital heart disease (CHD) may be at increased risk, and management in this population is particularly challenging.

Case Summary: We report a 40-year-old woman with repaired Tetralogy of Fallot (complete repair at 1 year; pulmonary valve replacement at 28 years). Her first pregnancy was uneventful. During her second pregnancy, she developed gestational diabetes, she was asymptomatic in terms of heart symptoms, with a moderate stenosis of the prosthetic pulmonary valve and a preserved right ventricular function. She delivered with cesarean section at 37 weeks. One month postpartum, she presented in the outpatient clinic with progressive dyspnea, orthopnea, palpitations, and bilateral leg edema. NT-proBNP was markedly elevated (19.136 pg/mL). Transthoracic echocardiography demonstrated a severely reduced left ventricular ejection fraction (LVEF 25%) with global hypokinesia. A cardiac magnetic resonance imaging was performed to rule out ischemic etiology or a cardiomyopathy phenotype. Peripartum cardiomyopathy was the most likely diagnosis and guideline-directed therapy for heart failure with reduced ejection fraction was immediately initiated. Severe left ventricular dysfunction persisted after 6 weeks of medical therapy and a bromocriptine analogue was added for an 8-week plan. Three months post treatment initiation, only partial improvement in LVEF (35%) was observed; therefore, implantation of an implantable cardioverter-defibrillator was recommended.



Conclusion: Early recognition and prompt initiation of guideline-directed therapy are critical in PPCM, particularly in patients with underlying CHD. This case highlights the importance of close follow-up and timely therapeutic escalation, including consideration of bromocriptine and advanced therapies when needed.



Timeline of Clinical Assessments in a Patient with Repaired Tetralogy of Fallot and Peripartum Cardiomyopathy. PPCM: Peripartum Cardiomyopathy; AHF: Acute Heart Failure; LVEF: Left Ventricular Ejection Fraction; NYHA: New York Heart Association Functional Classification; ARB: Angiotensin II Receptor Blocker; MRA: Mineralocorticoid Receptor Antagonist; LMWH: Low Molecular Weight Heparins; ARNI: Angiotensin Receptor-Nephrilysin Inhibitor; CMR: Cardiovascular Magnetic Resonance; PR: pulmonary Regurgitation; ICD: Implantable Cardioverter-Defibrillator; PVC: Premature Ventricular Contractions, NT-proBNP: N-terminal pro-B-type natriuretic peptide.



ID:23952 | ΚΑΤΑΣΤΡΟΦΙΚΗ ΕΠΙΠΛΟΚΗ ΜΕΤΑ ΑΠΟ ΕΜΠΥΡΕΤΗ ΛΟΙΜΩΞΗ ΜΕ ΚΑΡΔΙΑΚΗ ΣΥΜΜΕΤΟΧΗ

Διαμαντής Κοσμίδης¹, Δημήτριος Βατίτσος¹, Κωνσταντίνα Σολάκη¹, Αναστασία Μιχαηλίδου¹, Μαρία Σιτμαλίδου¹, Ευτυχία Μπελεβεσλή¹, Νικόλαος Γούλιαρος¹, Χαράλαμπος Στεφανίδης¹, Χρήστος Χατζηελευθερίου¹

¹ Καρδιολογική κλινική, Γενικό Νοσοκομείο Δράμας

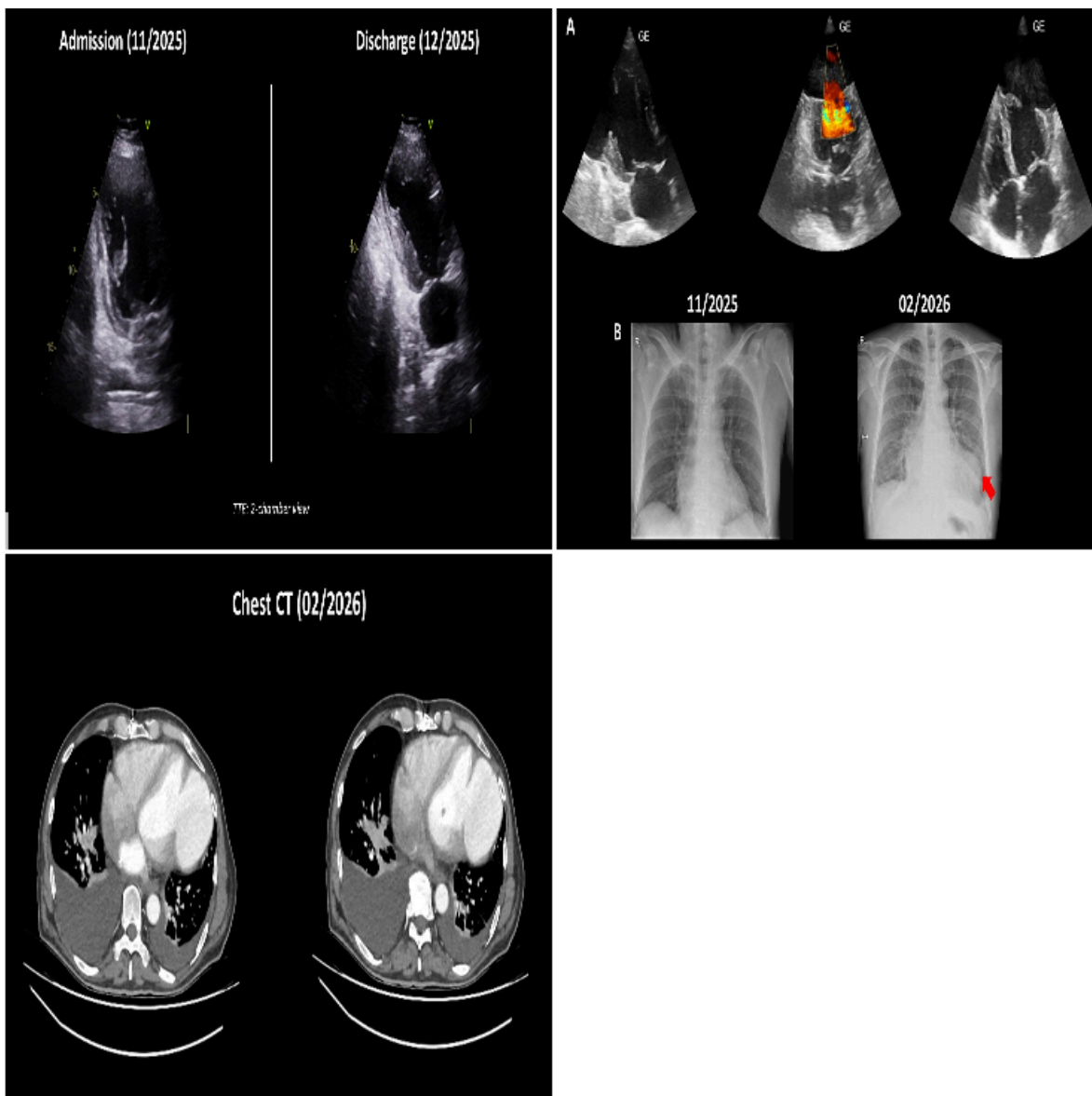
Περίληψη περιστατικού: Άνδρας 61 ετών με ιστορικό προηγηθείσας αορτοστεφανιαίας παράκαμψης προσήλθε στο τμήμα επειγόντων περιστατικών (ΤΕΠ) αιτιώμενος παροξυντική νυχτερινή δύσπνοια. Πριν από 3 μήνες, ο ασθενής είχε παρουσιάσει παρατεταμένη νοσηλεία αρχικά στην Παθολογική και εν συνεχεία στην Καρδιολογική κλινική λόγω σοβαρής εμπύρετης λοίμωξης με συνοδό οξεία νεφρική και ηπατική βλάβη, καθώς και οξύ στεφανιαίο σύνδρομο τύπου 2. Στην τότε νοσηλεία του, το διαθωρακικό ηχοκαρδιογράφημα ανέδειξε ανευρυσματική διάταση του οπισθίου-πλαγίου τοιχώματος της αριστερής κοιλίας (Εικόνα 1), ενώ από το διοισοφάγειο ηχοκαρδιογράφημα είχε επιπλέον διαπιστωθεί ρήξη της κεφαλής του θηλοειδούς μυός της μιτροειδούς βαλβίδας με μετρίου-σοβαρού βαθμού ανεπάρκεια αυτής. Ωστόσο, ο ασθενής είχε αρνηθεί την καρδιοχειρουργική αντιμετώπιση.

Κατά την παρούσα προσέλευση, στο διαθωρακικό ηχοκαρδιογράφημα παρατηρήθηκε ιδιαίτερα ευμέγεθες ανεύρυσμα στο οπίσθιο-πλάγιο τοίχωμα της αριστερής κοιλίας με σαφή ρήξη του τοιχώματος και σημαντικά βραδεία ροή – εικόνα stroke (Εικόνα 2Α), το οποίο ήταν εμφανές και από την απλή ακτινογραφία θώρακος στο ΤΕΠ (Εικόνα 2Β). Ο ασθενής εισήχθη στην Καρδιολογική κλινική λόγω απορρύθμισης καρδιακής ανεπάρκειας με ελαττωμένο κλάσμα εξώθησης και έλαβε φαρμακευτική αγωγή σύμφωνα με τις κατευθυντήριες οδηγίες (GDMT). Κατά τη διάρκεια της νοσηλείας του διενεργήθηκε αξονική τομογραφία θώρακος, η οποία επιβεβαίωσε την παρουσία του ανευρύσματος, διαστάσεων ~ 9,4 εκ x 6,9 εκ x 9,7 (Εικόνα 3).



ΛΗΨΗ ΚΛΙΝΙΚΩΝ ΑΠΟΦΑΣΕΩΝ ΜΕΣΑ ΑΠΟ ΤΗΝ
ΠΑΡΟΥΣΙΑΣΗ ΠΕΡΙΣΤΑΤΙΚΩΝ
ΜΕ ΔΙΕΘΝΗ ΣΥΜΜΕΤΟΧΗ

15-16 ΜΑΪΟΥ 2026
ELECTRA PALACE / ΘΕΣΣΑΛΟΝΙΚΗ





**ID:23999 | ΕΜΦΡΑΓΜΑ ΤΟΥ ΜΥΟΚΑΡΔΙΟΥ ΧΩΡΙΣ ΑΠΟΦΡΑΚΤΙΚΗ ΝΟΣΟ ΤΩΝ
ΣΤΕΦΑΝΙΑΙΩΝ ΑΡΤΗΡΙΩΝ- MINOCA ΩΣ ΠΡΩΤΗ ΕΚΔΗΛΩΣΗ ΑΝΤΙΦΩΣΦΟΛΙΠΙΔΙΚΟΥ
ΣΥΝΔΡΟΜΟΥ**

Χρήστος Καλημάνης¹, Μυρσίνη Μηλιώρη², Ελμίνα-Ελευθερία Λευκού²

¹Τμήμα Ιατρικής, Αριστοτέλειο Πανεπιστήμιο Θεσσαλονίκης

² Τμήμα Ιατρικής, Σχολή Επιστημών Υγείας, Πανεπιστήμιο Θεσσαλίας

Εισαγωγή: Περίπου το 6% όλων των οξέων εμφραγμάτων του μυοκαρδίου αφορά σε Έμφραγμα του Μυοκαρδίου χωρίς Αποφρακτική Νόσο των Στεφανιαίων Αρτηριών-MINOCA. Παρότι το αντιφωσφολιπιδικό σύνδρομο (ΑΦΣ), αποτελεί σαφή αιτία των OEM- MINOCA, συχνά διαλάθει της διερεύνησης και της διάγνωσης.

Σκοπός: Η παρουσίαση περιστατικού MINOCA σε έδαφος ΑΦΣ και η ανάδειξη της ανάγκης διερεύνησης του ώστε να διασφαλίζεται η βέλτιστη αντιθρομβωτική αγωγή.

Υλικά & Μέθοδοι: Παρουσίαση κλινικού περιστατικού, ανασκόπηση των οδηγιών ESC και ACR/EULAR, καθώς και των κριτηρίων Sapporo και GAPSS score και συζήτηση για τη βέλτιστη αντιμετώπιση.

Αποτελέσματα: Γυναίκα 38 ετών με αναφερόμενο ιστορικό μυοκαρδίτιδας προ έτους, χωρίς ιδιαίτερους καρδιαγγειακούς παράγοντες κινδύνου, προσήλθε με οξύ έμφραγμα μυοκαρδίου. Η στεφανιογραφία δεν ανέδειξε κριτικές στενώσεις (MINOCA). Ο εργαστηριακός έλεγχος αποκάλυψε τριπλή θετικότητα σε αντιφωσφολιπιδικά αντισώματα. Η αρχική αντιμετώπιση, που περιλάμβανε διπλή αντιαιμοπεταλιακή αγωγή, με τη διάγνωση του ΑΦΣ, τροποποιήθηκε σε ασενοκουμαρόλη (κουμαρινικό) επ' αορίστου.

Συζήτηση- Συμπεράσματα: Η συνύπαρξη ΑΦΣ και οξέος εμφράγματος απαιτεί εξατομικευμένη και διεπιστημονική προσέγγιση. Ειδικά σε περίπτωση MINOCA, είναι απαραίτητος ο έλεγχος για ΑΦΣ, καθώς η διάγνωση του θα τροποποιήσει την φαρμακευτική αγωγή. Είναι απαραίτητη η διεξαγωγή πολυκεντρικών μελετών για τον εμπλουτισμό των οδηγιών, ώστε να διασφαλίζεται η βέλτιστη αντιθρομβωτική κάλυψη των ασθενών αυτών.



ID:24060 | PREGNANCY RISK ASSESSMENT IN AN ASYMPTOMATIC 47-YEAR-OLD WOMAN WITH DEXTROCARDIA AND L-TGA

Χρυσούλα Χαραλαμπίδου¹, Krasimira Hristova¹, Rumen Marinov¹

¹ Medical Center of Cardiovascular Diseases Sofia Bulgaria

Background

L-TGA (ccTGA) is a rare congenital cardiac anomaly characterized by **atrioventricular and ventriculoarterial discordance (“double discordance”)**. Despite physiologically corrected circulation, the **morphologic right ventricle (RV) functions as the systemic ventricle**, predisposing patients to long-term complications such as ventricular dysfunction, systemic atrioventricular (tricuspid) valve regurgitation and arrhythmias. Pregnancy in women with ccTGA is generally tolerated, except in the presence of advanced symptoms, significant valve disease or impaired systemic RV function.

Case Presentation

A 47-year-old woman with a known history of congenital heart disease presented for preconception evaluation prior to enrollment in an in vitro fertilization program.

- **Medical history:** Longstanding congenital heart disease (records unavailable)
- **Comorbidity:** Mild arterial hypertension
- **Medications:** Nebivolol 5 mg and hydrochlorothiazide 25 mg daily
- **Vital signs:** Blood pressure 145/85 mmHg
- **Symptoms:** Asymptomatic (NYHA class I)
- **Compliance:** Good

Clinical Assessment and Considerations

In patients with L-TGA: The **systemic RV is exposed to chronic high afterload**, increasing the risk of progressive ventricular dysfunction, systemic AV (tricuspid) valve regurgitation and arrhythmias.

Pregnancy is typically **well tolerated unless high-risk features are present**, including: NYHA class III–IV symptoms, Moderate–severe AV valve regurgitation, Systemic ventricular dysfunction (EF < 40%).



Additionally, prior data (e.g., Connolly et al., 1999) suggest a **higher miscarriage rate** compared to the general population.

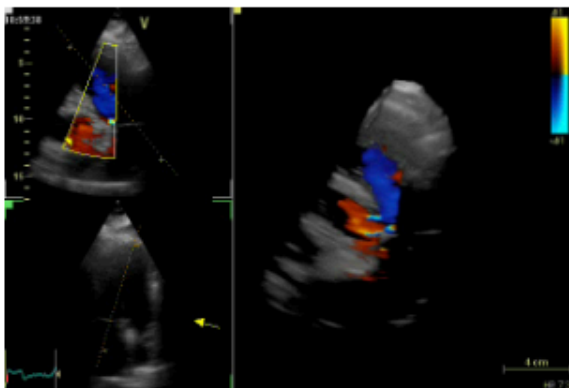
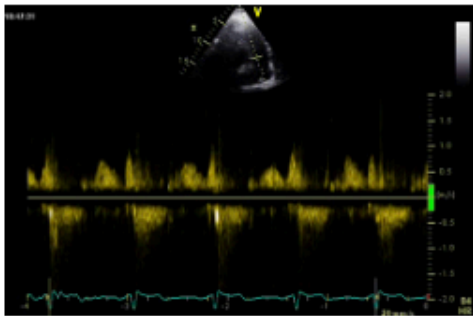
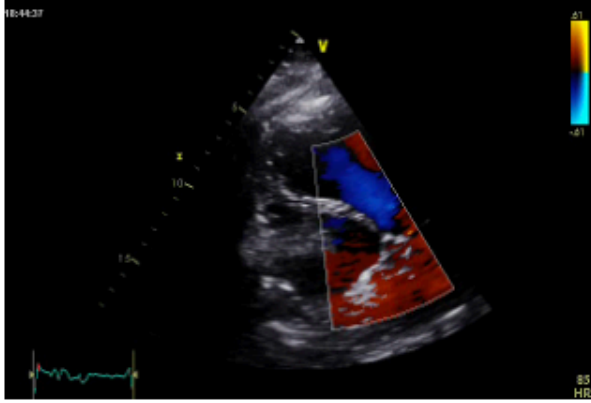
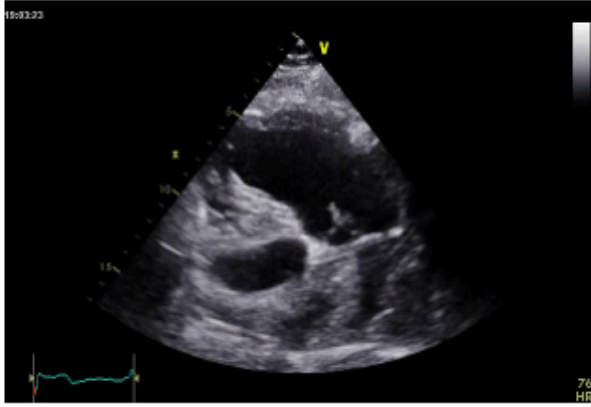
In this patient, although asymptomatic, the presence of: **Advanced maternal age, Systemic RV physiology, Arterial hypertension**, raised concern for increased risk of maternal cardiovascular complications during pregnancy.

Management Decision

Despite the absence of symptoms, the patient was **counseled against pregnancy** due to the elevated cardiovascular risk profile. She was subsequently referred to an **adoption program** as a safer alternative to achieve parenthood.

Conclusion

This case highlights that even **asymptomatic patients with L-TGA** may carry significant pregnancy-related risk due to systemic RV physiology. Careful **individualized preconception assessment** is essential, and management decisions should incorporate not only symptoms but also **ventricular function, comorbidities and long-term risk of decompensation**.





ID:24069 | ΜΟΝΟΚΛΩΝΙΚΑ ΑΝΤΙΣΩΜΑΤΑ ΣΤΗ ΡΕΥΜΑΤΟΕΙΔΗ ΑΡΘΡΙΤΙΔΑ ΚΑΙ ΚΑΡΔΙΑΚΗ ΑΝΕΠΑΡΚΕΙΑ: ΩΦΕΛΕΙΝ Ή...ΒΛΑΠΤΕΙΝ

Δ.Τσέργα,^{1,2} Ε.Τσίνα¹ Ι.Κρανίτσα¹, Ε.Κατσανάκη¹, Κ.Τσιάρας¹, Ι.Ελευθερίου¹, Κ.Θεοδωρίδου¹, Ε.Μπράχος¹, Κ.Τσατίρης¹, Π.Ζάχος¹

1. Γενικό Νοσοκομείο Καρδίτσας, Καρδιολογική Κλινική
2. Γενικό Νοσοκομείο Θεσσαλονίκης, Ιπποκράτειο, Καρδιολογική Κλινική

Εισαγωγή/Σκοπός: Τα μονοκλωνικά αντισώματα αποτελούν τα τελευταία έτη κομμάτι της θεραπείας ενός εύρους αυτοάνοσων νοσημάτων. Η ινφλιξιμάμπη είναι ένα μονοκλωνικό αντίσωμα που δρα έναντι του παράγοντα νέκρωσης όγκων (TNF) και χορηγείται σε ασθενείς με ρευματοειδή αρθρίτιδα. Αν και τα οφέλη της παραπάνω θεραπείας ως προς τη μείωση των συμπτωμάτων και τη βελτίωση της λειτουργικής κατάστασης σε αυτούς τους ασθενείς έχουν αποδειχθεί εν τούτοις υπάρχουν σπάνιες αναφορές για νεοεμφανιζόμενη καρδιακή ανεπάρκεια ακόμη και σε ασθενής χωρίς προϋπάρχουσα καρδιαγγειακή νόσο.

Υλικό/Μέθοδος: Παρουσίαση περιστατικού πρωτοδιάγνωσης συστολικής καρδιακής ανεπάρκειας σε ασθενή υπό αγωγή με ινφλιξιμάμπη, από την Καρδιολογική Κλινική του Γενικού Νοσοκομείου Καρδίτσας.

Αποτελέσματα: Πρόκειται για ασθενή θήλυ 52 ετών με ατομικό αναμνηστικό αγχώδους διαταραχής και ρευματοειδούς αρθρίτιδας υπό θεραπεία με ινφλιξιμάμπη, άνευ παραγόντων κινδύνου για καρδιαγγειακή νόσο. Η ασθενής προσήλθε στο τμήμα επειγόντων περιστατικών αιτιώμενη αίσθημα παλμών καθώς και δύσπνοια κόπωσης προοδευτικά επιδεινούμενη τις τελευταίες ημέρες. Το ηλεκτροκαρδιογράφημα εισόδου ήταν φλεβοκομβικός ρυθμός με έκτακτες κοιλιακές συστολές υπό μορφή διδυμίας, ενώ από το διαθωρακικό υπερηχογράφημα καρδιάς διαπιστώθηκε έκπτωση συστολικής λειτουργίας (KE=30%), με μετρίου προς σοβαρού βαθμού ανεπάρκειες εκ των κολποκοιλιακών βαλβίδων και αμφίπλευρες συλλογές. Η ασθενής εισήχθη στην καρδιολογική κλινική για περαιτέρω αντιμετώπιση και διερεύνηση. Τέθηκε σε πλήρη αγωγή καρδιακής ανεπάρκειας με ραμιπρίλη, βισοπρολόλη, σπιρονολακτόνη, τορασεμίδη, δαπαγλιφλοζίνη και αμιωδαρόνη. Ο στεφανιογραφικός έλεγχος ανέδειξε στεφανιαίο δίκτυο χωρίς στενώσεις. Η διοισοφάγειος υπερηχογραφική μελέτη έπειτα από ικανοποιητική διουρητική αγωγή, επιβεβαίωσε τα ευρήματα της διαθωρακικής με τουλάχιστον μετρίου βαθμού λειτουργική ανεπάρκεια μιτροειδούς βαλβίδας. Η ασθενής υπεβλήθη σε μαγνητική τομογραφία καρδιάς που ανέδειξε ευρήματα περισσότερο συμβατά με διατατικού τύπου μυοκαρδιοπάθεια. Τελικά θεωρήθηκε ότι η ινφλιξιμάμπη αποτελεί την πιο πιθανή αιτία της νεοδιαγνωσθείσας καρδιακής ανεπάρκειας. Αποφασίστηκε η διακοπή χορήγησης του φαρμάκου. Η ασθενής έλαβε εξιτήριο και βρίσκεται υπό στενή καρδιολογική και ρευματολογική παρακολούθηση.



15-16 ΜΑΪΟΥ 2026
ELECTRA PALACE / ΘΕΣΣΑΛΟΝΙΚΗ

Συμπεράσματα: Τα μονοκλωνικά αντισώματα αποτελούν νεότερα φάρμακα στην φάρετρα αντιμετώπισης ποικίλων αυτοάνοσων νοσημάτων όπως η ρευματοειδής αρθρίτιδα. Έχουν ενοχοποιηθεί όμως για καρδιοτοξικότητα καθώς προκαλούν δομικές αλλαγές στο μυοκάρδιο, όπως ίνωση ή διάταση των καρδιακών κοιλοτήτων. Η μείωση της δόσης του φαρμάκου έχει συνδεθεί με βελτίωση των συμπτωμάτων καρδιακής ανεπάρκειας. Κατά συνέπεια τονίζεται η σημασία της αгаστικής συνεργασίας μεταξύ των ιατρικών ειδικοτήτων και η λήψη αποφάσεων από κοινού προς όφελος του ασθενούς.



ID:24163 | ΑΥΤΟΜΑΤΟΣ ΔΙΑΧΩΡΙΣΜΟΣ ΣΤΕΦΑΝΙΑΙΑΣ ΑΡΤΗΡΙΑΣ ΤΥΠΟΥ 1 ΣΕ ΑΡΡΕΝ ΑΣΘΕΝΗ 40 ΕΤΩΝ

Ορέστης-Δημήτριος Παύλου, Χριστόδουλος Παπαδόπουλος, Ηλίας-Αλέξανδρος Παύλου, Βικτωρία Ποτούπνη, Μαγδαληνή Πετρίδου, Αλέξανδρος Ευαγγελίου, Σταύρος Βεργόπουλος, Σωτήριος Χιώτης, Βασίλειος Βασιλικός

Γ Καρδιολογική Κλινική ΑΠΘ, ΓΝΘ Ιπποκράτειο, Θεσσαλονίκη

Ασθενής 40 ετών προσήλθε στην κλινική μας για διενέργεια στεφανιογραφικού ελέγχου έπειτα από πρόσφατη νοσηλεία για οξύ στεφανιαίο σύνδρομο που είχε αντιμετωπιστεί φαρμακευτικά με διπλή αντιαιμοπεταλιακή αγωγή. Ο ασθενής είχε επισκεφθεί ιδιώτη καρδιολόγο στο πλαίσιο του προληπτικού προγράμματος «Προλαμβάνω», ο οποίος τον παρέπεμψε στο νοσοκομείο της περιοχής λόγω παθολογικών ευρημάτων σε ΗΚΓ και υπερηχοκαρδιογράφημα. Ο ασθενής ήταν ασυμπτωματικός, ενώ είχε σημαντικά αυξημένη τιμή τροπονίνης.

Στο ΗΚΓ εισαγωγής στην κλινική μας παρατηρήθηκε μορφολογία QS στις απαγωγές V1-V4, ενώ ο υπέρηχος καρδιάς περιέγραφε υποκινησία των κορυφαίων τμημάτων με υπολογιζόμενο κλάσμα εξώθησης 45%. Από το ατομικό του αναμνηστικό είχε πρόσφατα διαγνωσθεί με σακχαρώδη διαβήτη τύπου 2.

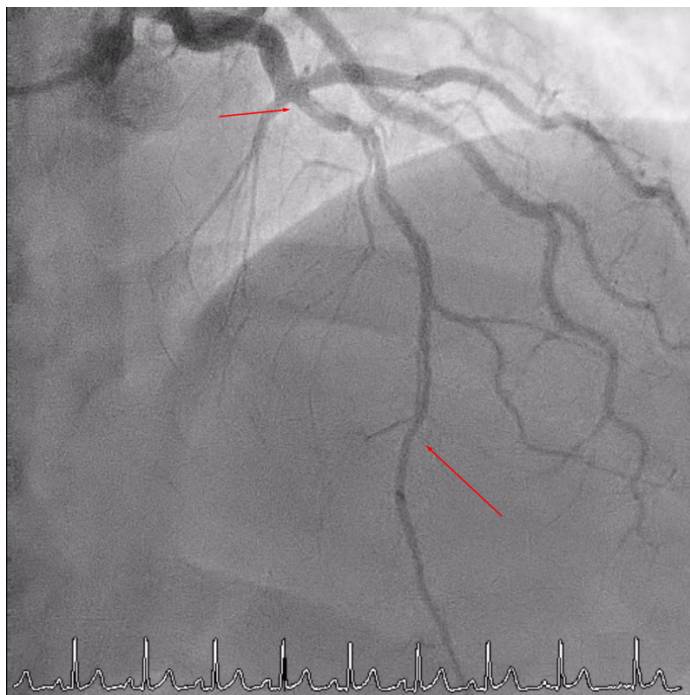
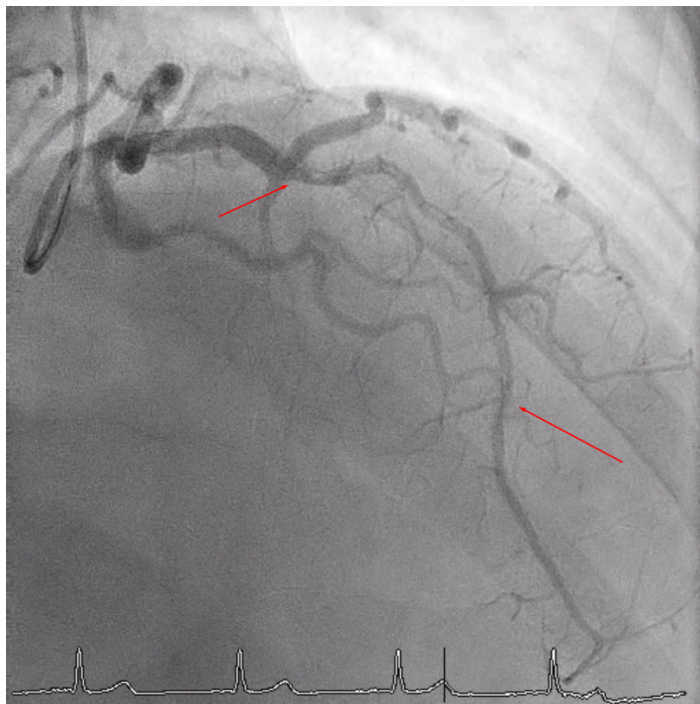
Διενεργήθηκε στεφανιογραφία που ανέδειξε τυπικό σπироειδή αυτόματο διαχωρισμό (SCAD type 1) του προσθίου κατιόντα κλάδου από τη μεσότητα έως το τελευταίο τριτημόριο του αγγείου. Το εύρημα αυτό επιβεβαιώθηκε και με οπτική συνεκτική τομογραφία (OCT), η οποία ανέδειξε τυπική εικόνα μελισσοκηρύθρας – ελβετικού τυριού. Δεν παρατηρήθηκαν αλλοιώσεις στα υπόλοιπα στεφανιαία αγγεία. Ο ασθενής ήταν ασυμπτωματικός και έλαβε εξιτήριο με μονή αντιαιμοπεταλιακή αγωγή με ασπιρίνη, βισοπρολολη, ραμιπρίλη και σύσταση για στεφανιογραφικό επανέλεγχο σε 6 μήνες.



ΛΗΨΗ ΚΛΙΝΙΚΩΝ ΑΠΟΦΑΣΕΩΝ ΜΕΣΑ ΑΠΟ ΤΗΝ
ΠΑΡΟΥΣΙΑΣΗ ΠΕΡΙΣΤΑΤΙΚΩΝ
ΜΕ ΔΙΕΘΝΗ ΣΥΜΜΕΤΟΧΗ

15-16 ΜΑΪΟΥ 2026
ELECTRA PALACE / **ΘΕΣΣΑΛΟΝΙΚΗ**

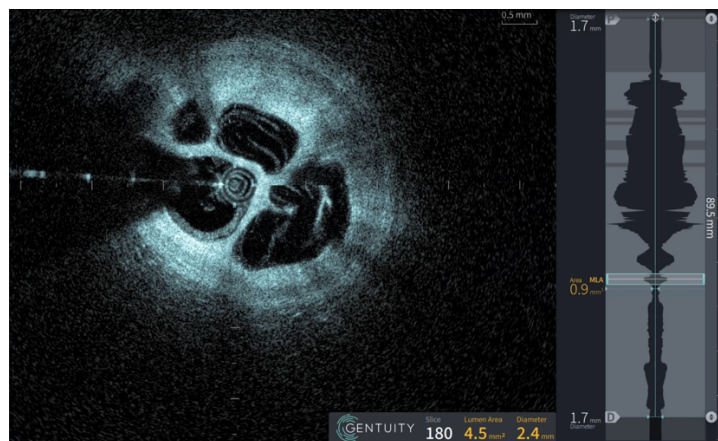
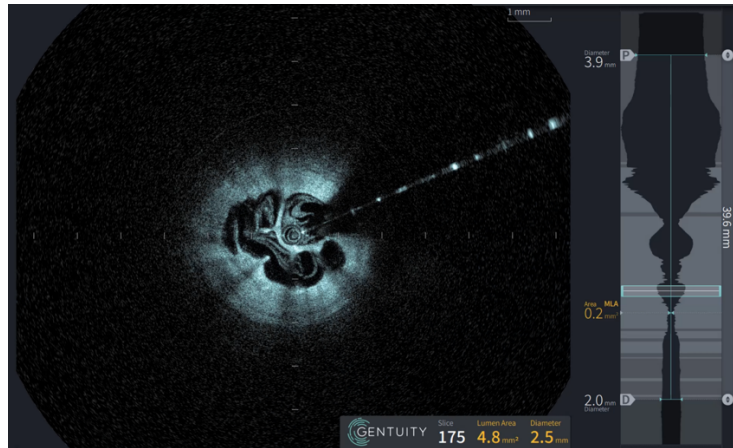
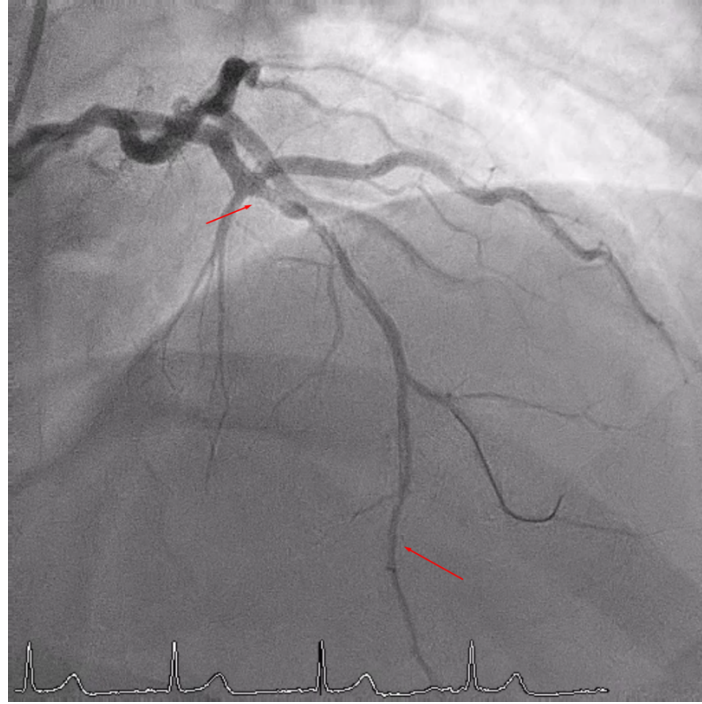
40 Χρόνια Β' Πανεπιστημιακή
Καρδιολογική Κλινική Α.Π.Θ.





ΛΗΨΗ ΚΛΙΝΙΚΩΝ ΑΠΟΦΑΣΕΩΝ ΜΕΣΑ ΑΠΟ ΤΗΝ
ΠΑΡΟΥΣΙΑΣΗ ΠΕΡΙΣΤΑΤΙΚΩΝ
ΜΕ ΔΙΕΘΝΗ ΣΥΜΜΕΤΟΧΗ

15-16 ΜΑΪΟΥ 2026
ELECTRA PALACE / **ΘΕΣΣΑΛΟΝΙΚΗ**





forxiga[®]
(dapagliflozin)



Forxiga F.C.Tab 10mg/tab Btx28

Κάθε δισκίο περιέχει μονοϋδρική δαπαγλιφλοζίνη με προπανοδιόλη ισοδύναμη με 10 mg δαπαγλιφλοζίνης.

Έκδοχο με γνωστή δράση:

Κάθε δισκίο περιέχει 50 mg λακτόζης.

Φαρμακευτικό προϊόν για το οποίο απαιτείται ιατρική συνταγή.

Για την Περίληψη Χαρακτηριστικών του Προϊόντος
σκανάρετε το παρακάτω QR Code



Σε περίπτωση που επιθυμείτε την έντυπη ΠΧΠ του προϊόντος, ζητήστε
την από την γραμματεία του συνεδρίου ή από το stand της AstraZeneca

AstraZeneca 

AstraZeneca A.E.,
Αγησιλάου 6-8, 151 23 Μαρούσι, Αθήνα
Τηλ.: 210 6871500
Αρ. Γ.Ε.ΜΗ. 000638901000
www.astrazeneca.gr

Βοηθήστε να γίνουν τα φάρμακα πιο ασφαλή και Αναφέρετε:
ΟΛΕΣ τις ανεπιθύμητες ενέργειες για ΟΛΑ τα φάρμακα
Συμπληρώνοντας την «ΚΙΤΡΙΝΗ ΚΑΡΤΑ»

Forxiga F.C.Tab 10mg/tab Btx28
Λ.Τ.: 42,55€, Ν.Τ.: 26,87€, Χ.Τ.: 30,88€

60



Olartan Plus^{® 2,3}

Olartan^{® 1}

ORIZAL^{® 4}

ORIZAL PLUS^{® 5}

Πριν τη συνταγογράφηση απευθυνθείτε στις Περιλήψεις Χαρακτηριστικών των Προϊόντων σκανάροντας το κάτω QR code ή κατόπιν αιτήματος στον κάτοχο άδειας κυκλοφορίας. Καλύπτεται από τα ασφαλιστικά ταμεία. Χορηγείται με Ιατρική συνταγή.

ΛΙΑΝΙΚΕΣ ΤΙΜΕΣ

OLARTAN F.C.TAB 10MG/TAB BTx28	6,13 €	ORIZAL F.C.TAB (20+5)MG/TAB BTx28	13,05 €
OLARTAN F.C.TAB 20MG/TAB BTx28	9,36 €	ORIZAL F.C.TAB (40+10)MG/TAB BTx28	14,56 €
OLARTAN F.C.TAB 40MG/TAB BTx28	9,40 €	ORIZAL F.C.TAB (40+5)MG/TAB BTx28	13,50 €
OLARTAN-PLUS F.C.TAB (20+12,5)MG/TAB BTx28	9,20 €	ORIZAL PLUS F.C.TAB (20+5+12,5)MG/TAB BTx28	15,76 €
OLARTAN-PLUS F.C.TAB (20+25)MG/TAB BTx28	9,20 €	ORIZAL PLUS F.C.TAB (40+10+12,5)MG/TAB BTx28	15,58 €
OLARTAN-PLUS F.C.TAB (40+12,5)MG/TAB BTx28	9,72 €	RIZAL PLUS F.C.TAB (40+10+25)MG/TAB BTx28	16,20 €
OLARTAN-PLUS F.C.TAB (40+25)MG/TAB BTx28	9,78 €	ORIZAL PLUS F.C.TAB (40+5+12,5)MG/TAB BTx28	16,00 €
		ORIZAL PLUS F.C.TAB (40+5+25)MG/TAB BTx28	16,07 €

ΒΙΒΛΙΟΓΡΑΦΙΑ:

1. Περίληψη Χαρακτηριστικών Προϊόντος Olartan upd 02/2025
2. Περίληψη Χαρακτηριστικών Προϊόντος Olartan Plus 20/12.5 & 20/25mg upd 02/2025
3. Περίληψη Χαρακτηριστικών Προϊόντος Olartan Plus 40/12.5 & 40/25mg upd 02/2025
4. Περίληψη Χαρακτηριστικών Προϊόντος Orizal upd 05/2025
5. Περίληψη Χαρακτηριστικών Προϊόντος Orizal Plus upd 05/2025



Βοηθήστε να γίνουν τα φάρμακα πιο ασφαλή και Αναφέρετε
ΟΛΕΣ τις ανεπιθύμητες ενέργειες για
ΟΛΑ τα φάρμακα
Συμπληρώνοντας την "ΚΙΤΡΙΝΗ ΚΑΡΤΑ"

Με την άδεια της DAIICHI SANKYO EUROPE GmbH - Γερμανία

 Menarini Hellas

Menarini Hellas A.E. - Πάτμου 16-18, 151 23 Μαρούσι, Αττική, Τ.: 210 8316111-13, F.: 210 8317343, info@menarini.gr, www.menarini.gr

GR-OLA-4-03-2025

40^{*}
YEARS

MERCK

Concor® 

Υπέρταση
Στεφανιαία Νόσος

Emconcor® 
BISOPROLOL FUMARATE

Καρδιακή Ανεπάρκεια

Καρδιόσχημο
δισκίο για
εύκολη
αναγνώριση

Concor® 5 mg & 10 mg, Emconcor® 2,5 mg & 5 mg επικαλυμμένα με λεπτό υμένιο δισκία.

Ποιοτική και ποσοτική σύνθεση: Concor® 5 mg & 10 mg: κάθε δισκίο περιέχει αντίστοιχα 5mg ή 10 mg bisoprolol fumarate, Emconcor® 2,5 mg & 5 mg: κάθε δισκίο περιέχει αντίστοιχα 2,5 mg ή 5 mg bisoprolol fumarate.

Τρόπος διάθεσης: Φαρμακευτικό προϊόν για το οποίο απαιτείται ιατρική συνταγή.

Ενδεικτική ΛΤ: Emconcor® 2,5 mg 2,93€, Emconcor® 5 mg 5,15€. Concor® 5 mg 3,83€, Concor® 10 mg 4,99€

*First Marketing Authorization for Bisoprolol was granted in Germany.

Πριν τη συνταγογράφηση συμβουλευτείτε την Περίληψη Χαρακτηριστικών Προϊόντος.

Αν επιθυμείτε την έντυπη Περίληψη Χαρακτηριστικών του Προϊόντος παρακαλώ επικοινωνήστε με την εταιρεία.


Emconcor®
2,5mg και 5mg



Concor® 5mg



Concor® 10mg



Βοηθήστε να γίνουν τα φάρμακα πιο ασφαλή και
Αναφέρετε
ΟΛΕΣ τις ανεπιθύμητες ενέργειες για
ΟΛΑ τα φάρμακα
Συμπληρώνοντας την «ΚΙΤΡΙΝΗ ΚΑΡΤΑ»

MERCK

Λ. Κηφισίας 41-45
151 23, Μαρούσι, Αθήνα
τηλ: 210 6165100
www.merck.gr

SANDOZ

Pioneering access for patients¹

ΥΠΕΡΤΑΣΗ²⁻⁷

Olmesartan+Amlodipine/Sandoz

olmesartan medoxomil/amlodipine

Olmesartan/Sandoz

olmesartan medoxomil

Olmesartan+HCTZ/Sandoz

olmesartan medoxomil/hydrochlorothiazide

Piramil® Piramil Plus®

ramipril

ramipril/hydrochlorothiazide

Amlibon® Bes

amlodipine

Βιβλιογραφίες

1. <https://www.brandhub.sandoz.com/b/www/c/en-GB/Pages/Section/3?sectionId=14>
2. Olmesartan + Amlodipine/Sandoz Περιλήψη των Χαρακτηριστικών του Προϊόντος
3. OLMESARTAN/Sandoz Περιλήψη των Χαρακτηριστικών του Προϊόντος
4. Olmesartan + HCTZ/Sandoz Περιλήψη των Χαρακτηριστικών του Προϊόντος
5. Piramil® Περιλήψη των Χαρακτηριστικών του Προϊόντος
6. Piramil Plus® Περιλήψη των Χαρακτηριστικών του Προϊόντος
7. Amlibon® Bes Περιλήψη των Χαρακτηριστικών του Προϊόντος
8. Ancilleg Περιλήψη των Χαρακτηριστικών του Προϊόντος
9. Rosuvastatin/Sandoz Περιλήψη των Χαρακτηριστικών του Προϊόντος
10. Ezetimibe+Simvastatin/Sandoz Περιλήψη των Χαρακτηριστικών του Προϊόντος
11. Ezetimibe/Sandoz Περιλήψη των Χαρακτηριστικών του Προϊόντος
12. Atorvastatin/Sandoz Περιλήψη των Χαρακτηριστικών του Προϊόντος
13. Rivaroxaban/Sandoz Περιλήψη των Χαρακτηριστικών του Προϊόντος
14. Gribero Περιλήψη των Χαρακτηριστικών του Προϊόντος

Olmesartan+Amlodipine/Sandoz

Λ.Τ. OLMESARTAN+AMLODIPINE/SANDOZ F.C.TAB (20+5)MG/TAB BTx28 tabs σε blisters: 9.28€

Λ.Τ. OLMESARTAN+AMLODIPINE/SANDOZ F.C.TAB (40+10)MG/TAB BTx28 tabs σε blisters: 9.24€

Λ.Τ. OLMESARTAN+AMLODIPINE/SANDOZ F.C.TAB (40+5)MG/TAB BTx28 tabs σε blisters: 9.24€

K.A.K. Sandoz Pharmaceuticals d.d. Verovškova 57, SI-1000 Ljubljana Σλοβενία

Τρόπος διάθεσης: Με Ιατρική Συνταγή

OLMESARTAN/Sandoz

Λ.Τ. OLMESARTAN/SANDOZ F.C.TAB 10MG/TAB BTx30 tabs σε blisters: 6€

Λ.Τ. OLMESARTAN/SANDOZ F.C.TAB 20MG/TAB BTx30 tabs σε blisters: 6.52€

Λ.Τ. OLMESARTAN/SANDOZ F.C.TAB 40MG/TAB BTx30 tabs σε blisters: 6.88€

K.A.K. Sandoz Pharmaceuticals d.d. Verovškova 57, SI-1000 Ljubljana Σλοβενία

Τρόπος διάθεσης: Με Ιατρική Συνταγή

Olmesartan+HCTZ/Sandoz

Λ.Τ. OLMESARTAN+HCTZ/SANDOZ F.C.TAB (20+12.5)MG/TAB BTx30 tabs σε blisters: 6.42€

Λ.Τ. OLMESARTAN+HCTZ/SANDOZ F.C.TAB (20+25)MG/TAB BTx30 tabs σε blisters: 6.42€

Λ.Τ. OLMESARTAN+HCTZ/SANDOZ F.C.TAB (40+12.5)MG/TAB BTx30 tabs σε blisters: 6.74€

Λ.Τ. OLMESARTAN+HCTZ/SANDOZ F.C.TAB (40+25)MG/TAB BTx30 tabs σε blisters: 6.81€

K.A.K. Sandoz Pharmaceuticals d.d. Verovškova 57, SI-1000 Ljubljana Σλοβενία

Τρόπος διάθεσης: Με Ιατρική συνταγή

Piramil®

Λ.Τ. PIRAMIL TABLET 2,5MG/TAB BTx20: 3.59€

Λ.Τ. PIRAMIL TABLET 2,5MG/TAB BTx30: 4.77€

Λ.Τ. PIRAMIL TABLET 5MG/TAB BTx20: 4.54€

Λ.Τ. PIRAMIL TABLET 5MG/TAB BTx30: 6.01€

K.A.K. Sandoz GmbH Biochemiestrasse 10, A-6250 Kundl Αυστρία

Τρόπος διάθεσης: Με Ιατρική Συνταγή

Piramil Plus®

Λ.Τ. PIRAMIL PLUS TABLET (5+25)MG/TAB BTx20 tabs σε blisters: 4.23€

Λ.Τ. PIRAMIL PLUS TABLET (5+25)MG/TAB BTx30 tabs σε blisters: 6.02€

K.A.K. Sandoz GmbH Biochemiestrasse 10, A-6250 Kundl Αυστρία

Τρόπος διάθεσης: Με Ιατρική Συνταγή

Amlibon® Bes

Λ.Τ. AMLIBON BES TABLET 10MG/TAB B Tx 30 tabs σε blisters: 7.41€

Λ.Τ. AMLIBON BES TABLET 5MG/TAB B Tx 30 tabs σε blisters: 5.27€

K.A.K. Sandoz GmbH Biochemiestrasse 10, A-6250 Kundl Αυστρία

Τρόπος διάθεσης: Με Ιατρική Συνταγή

Πριν τη συνταγογράφηση, συμβουλευτείτε την Περιλήψη των Χαρακτηριστικών του Προϊόντος που διατίθεται στο εκθετήριο/γραμματεία του συνεδρίου ή αναρόντας τον παρακάτω σύνδεσμο



Βοηθήστε να γίνουν τα φάρμακα πιο ασφαλή και Αναφέρετε

ΟΛΕΣ τις ανεπιθύμητες ενέργειες για ΟΛΑ τα φάρμακα

Συμπληρώνοντας την «ΚΙΤΡΙΝΗ ΚΑΡΤΑ»

ΔΥΣΛΙΠΙΔΑΙΜΙΑ⁸⁻¹²

Ancilleg®

ezetimibe/atorvastatin

Rosuvastatin/Sandoz

rosuvastatin

Ezetimibe+Simvastatin/Sandoz

ezetimibe + simvastatin

Ezetimibe/Sandoz

ezetimibe

Atorvastatin/Sandoz

atorvastatin

ΑΝΤΙΘΡΟΜΒΩΤΙΚΑ^{13,14}

Rivaroxaban/Sandoz

rivaroxaban

Gribero®

dabigatran etexilate

Ancilleg® ezetimibe/atorvastatin

Λ.Τ. ANCILLEG® F.C.TAB (10+10) MG/TAB B Tx 30 TABS: 20,82€

Λ.Τ. ANCILLEG® F.C.TAB (10+20) MG/TAB B Tx 30 TABS: 19,90€

Λ.Τ. ANCILLEG® F.C.TAB (10+40) MG/TAB B Tx 30 TABS: 19,72€

K.A.K. Sandoz GmbH Biochemiestrasse 10, A-6250 Kundl Αυστρία

Τρόπος διάθεσης: Με Ιατρική Συνταγή

Rosuvastatin/Sandoz

Λ.Τ. ROSUVASTATIN/SANDOZ F.C.TAB 5MG/TAB B Tx30 TABS: 6,16€

Λ.Τ. ROSUVASTATIN/SANDOZ F.C.TAB 10MG/TAB B Tx30 TABS: 13,31€

Λ.Τ. ROSUVASTATIN/SANDOZ F.C.TAB 20MG/TAB B Tx30 TABS: 18,75€

Λ.Τ. ROSUVASTATIN/SANDOZ F.C.TAB 40MG/TAB B Tx30 TABS: 23,28€

K.A.K. Sandoz Pharmaceuticals d.d. Verovškova 57, SI-1000 Ljubljana Σλοβενία

Τρόπος διάθεσης: Με Ιατρική Συνταγή

Ezetimibe+Simvastatin/Sandoz

Λ.Τ. EZETIMIBE+SIMVASTATIN/SANDOZ TAB (10+10)MG/TAB B Tx30 TABS: 20,47€

Λ.Τ. EZETIMIBE+SIMVASTATIN/SANDOZ TAB (10+20)MG/TAB B Tx30 TABS: 18,88€

Λ.Τ. EZETIMIBE+SIMVASTATIN/SANDOZ TAB (10+40)MG/TAB B Tx30 TABS: 19,92€

K.A.K. Sandoz Pharmaceuticals d.d. Verovškova 57, SI-1000 Ljubljana, Σλοβενία

Τρόπος διάθεσης: Με Ιατρική Συνταγή

Ezetimibe/Sandoz

Λ.Τ. EZETIMIBE/SANDOZ TAB 10MG/TAB B Tx30: 17,06€

K.A.K. Sandoz GmbH Biochemiestrasse 10, A-6250 Kundl Αυστρία

Τρόπος διάθεσης: Με Ιατρική Συνταγή

Atorvastatin/Sandoz

Λ.Τ. ATORVASTATIN/SANDOZ F.C.TAB 10MG/TAB B Tx30: 7,85€

Λ.Τ. ATORVASTATIN/SANDOZ F.C.TAB 20MG/TAB B Tx30 TABS: 8,59€

Λ.Τ. ATORVASTATIN/SANDOZ F.C.TAB 40MG/TAB B Tx30 TABS: 9,54€

K.A.K. Sandoz GmbH Biochemiestrasse 10, 6250 Kundl Αυστρία

Τρόπος διάθεσης: Με Ιατρική Συνταγή

Rivaroxaban/Sandoz

Λ.Τ. RIVAROXBAN/SANDOZ F.C.TAB 10MG/TAB B Tx10 tabs (10x1)

σε blister (PVC/PVDC/AL): 14,29 €

Λ.Τ. RIVAROXBAN/SANDOZ F.C.TAB 15MG/TAB B Tx28 tabs (28x1)

σε blister (PVC/PVDC/AL): 38,75 €

Λ.Τ. RIVAROXBAN/SANDOZ F.C.TAB 20MG/TAB B Tx28 tabs (28x1)

σε blister (PVC/PVDC/AL): 38,75 €

K.A.K. Sandoz Pharmaceuticals d.d. Verovškova 57, SI-1000 Ljubljana Σλοβενία

Τρόπος διάθεσης: Με Ιατρική συνταγή

Gribero® dabigatran etexilate

Λ.Τ. GRIBERO® CAPS 75MG/CAP B Tx 60 CAPS: 38,32 €

Λ.Τ. GRIBERO® CAPS 110MG/CAP B Tx 60 CAPS: 37,65 €

Λ.Τ. GRIBERO® CAPS 150MG/CAP B Tx 60 CAPS: 38,32 €

K.A.K. Sandoz Pharmaceuticals d.d. Verovškova 57, SI-1000 Ljubljana Σλοβενία

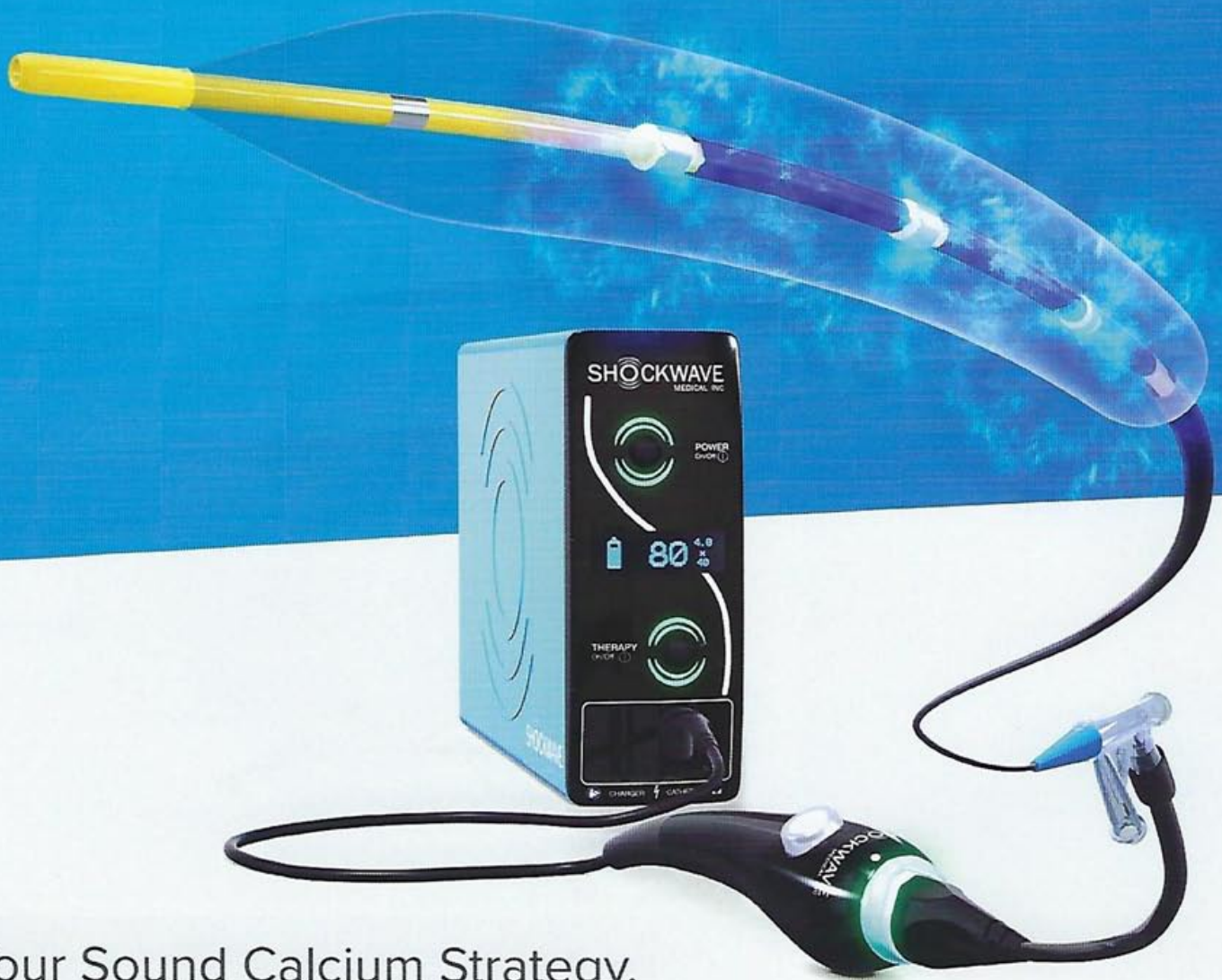Τρόπος διάθεσης: Με Ιατρική Συνταγή

SANDOZ

Τοπικός Αντιπρόσωπος:
SANDOZ HELLAS ΜΟΝΟΠΡΟΣΩΠΗ Α.Ε.
Φραγκοκκλησίας 7B, 151 25 Μαρούσι
Τηλ: +30 216 600 5000

SHOCKWAVE
MEDICAL INC

Intravascular Lithotripsy for Cardiovascular Calcium



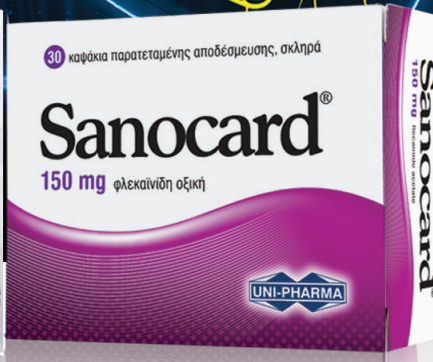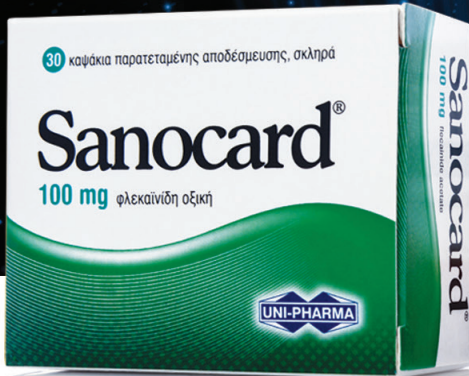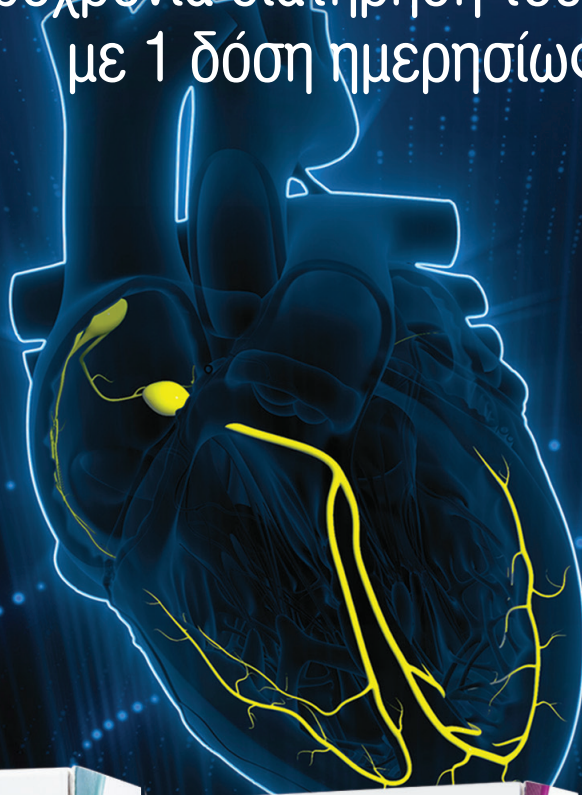
Your Sound Calcium Strategy.

 **SOFMEDICA**
LIFE SAVING INNOVATION

Sanocard®

Φλεκαϊνίδη οξική

Μακροχρόνια διατήρηση του ρυθμού
με 1 δόση ημερησίως



ΠΕΡΙΛΗΨΗ ΤΩΝ ΧΑΡΑΚΤΗΡΙΣΤΙΚΩΝ ΤΟΥ ΠΡΟΪΟΝΤΟΣ

1. ΟΝΟΜΑΣΙΑ ΤΟΥ ΦΑΡΜΑΚΕΥΤΙΚΟΥ ΠΡΟΪΟΝΤΟΣ: Sanocard 100 mg καψάκια παρατεταμένης αποδέσμευσης, σκληρά & Sanocard 200 mg καψάκια παρατεταμένης αποδέσμευσης, σκληρά. **2. ΠΟΙΟΤΙΚΗ ΚΑΙ ΠΟΣΟΤΙΚΗ ΣΥΝΘΕΣΗ:** Κάθε καψάκιο περιέχει 100 ή 200 mg φλεκαϊνίδης οξικής. **3. ΦΑΡΜΑΚΟΤΕΧΝΙΚΗ ΜΟΡΦΗ:** Καψάκιο παρατεταμένης αποδέσμευσης, σκληρό. **4. ΚΛΙΝΙΚΕΣ ΠΛΗΡΟΦΟΡΙΕΣ:** Θεραπευτικές ενδείξεις: Αντιμετώπιση για: 1. Κολποκοιλιακή (AV) κομβική παλινδρομική ταχυκαρδία, αρρυθμίες που σχετίζονται με το σύνδρομο Wolff-Parkinson-White και συγγενείς παθήσεις με παραπληρωματικά δευτέρια, στις περιπτώσεις που άλλες μορφές αγωγής κρίθηκαν μη αποτελεσματικές. 2. Σοβαρή συμπτωματική και απειλητική για τη ζωή παροξυσμική κοιλιακή αρρυθμία, η οποία δεν ανταποκρίθηκε στις άλλες μορφές θεραπείας. Στις περιπτώσεις επίσης που άλλες αγωγές δεν ήταν ανεκτές. 3. Παροξυσμικές κοιλιακές αρρυθμίες (κοιλιακή μαρμαρυγή, κοιλιακός πτερυγισμός και κοιλιακή ταχυκαρδία) σε ασθενείς με συμπτώματα αναπνοής ύστερα από ανάταξη, δεδομένου ότι υπάρχει συγκεκριμένη ανάγκη αγωγής βάσει της σοβαρότητας των κλινικών συμπτωμάτων, σε περιπτώσεις που άλλες αγωγές κρίθηκαν μη αποτελεσματικές. Θα πρέπει να υπάρχει αποκλεισμός της οργανικής καρδιακής νόσου και/ή της διαταραγμένης λειτουργίας της αριστερής κοιλίας, λόγω του αυξημένου κινδύνου για προαρρυθμικές επιδράσεις. Δοσολογία και τρόπος χορήγησης: Η έναρξη της θεραπείας με φλεκαϊνίδη οξική, καθώς και οι αλλαγές στη δόση θα πρέπει να πραγματοποιούνται υπό ιατρική επίβλεψη και παρακολούθηση των ΗΚΤ και των επιπέδων του πλάσματος. Ενήλικες και έφηβοι (ηλικίας 13-17 ετών): Υπερκοιλιακές αρρυθμίες: Η συνιστώμενη δοσολογία έναρξης είναι 100 mg ανά ημέρα. Το ενδεχόμενο αύξησης της δόσης μπορεί να εξεταστεί ύστερα από μία περίοδο 4 έως 5 ημερών. Η βέλτιστη δόση είναι 200 mg ανά ημέρα. Εφόσον κριθεί απαραίτητο, είναι εφικτή η αύξηση της δόσης στη μέγιστη δυνατή ποσότητα των 300 mg ανά ημέρα. Κοιλιακές αρρυθμίες: Η συνιστώμενη δοσολογία έναρξης είναι 200 mg ανά ημέρα. Η μέγιστη ημερήσια δόση είναι 400 mg και χρησιμοποιείται συνήθως σε μεγαλδωσικούς ασθενείς ή σε περιπτώσεις που απαιτείται γρήγορος έλεγχος της αρρυθμίας. Τρόπος χορήγησης: Προκειμένου να αποφευχθεί η πιθανότητα επιρροής των τροφών στην απορρόφηση του φαρμάκου, η λήψη της φλεκαϊνίδης θα πρέπει να πραγματοποιείται με άδειο στομάχι ή μία ώρα πριν από το φαγητό. Αντενδείξεις: Η χρήση της φλεκαϊνίδης αντενδείκνυται στην περίπτωση καρδιακής ανεπάρκειας, καθώς και στην περίπτωση ασθενών με ιστορικό εμφράγματος του μυοκαρδίου οι οποίοι παρουσιάζουν ασυμπτωματική κοιλιακή εκτοπία ή ασυμπτωματική μη εμμένουσα κοιλιακή ταχυκαρδία. Ασθενείς που παρουσιάζουν χρόνια κοιλιακή μαρμαρυγή, στην περίπτωση των οποίων δεν έγινε καμία προσπάθεια ανάταξης σε φλεβοκομβικό ρυθμό. Ασθενείς με μειωμένη ή διαταραγμένη κοιλιακή λειτουργία, καρδιογενή καταπληξία, σοβαρή βραγυκαρδία (μικρότερη από 50 bpm), σοβαρή υπόταση. Χρήση σε συνδυασμό με τα αντιαρρυθμικά τάξης Ι (αποκλειστές διαύλων νατρίου). Σε ασθενείς με αιμοδυναμικά σημαντική βαλβιδική καρδιακή νόσο. Γνωστό σύνδρομο Brugada. Ειδικές προειδοποιήσεις και προφυλάξεις κατά τη χρήση: Η αγωγή με από του στόματος φλεκαϊνίδη θα πρέπει να πραγματοποιείται υπό την άμεση επίβλεψη νοσοκομειακής μονάδας ή ειδικού σε ασθενείς με: -Κολποκοιλιακή (AV) κομβική παλινδρομική ταχυκαρδία, αρρυθμίες που σχετίζονται με το σύνδρομο Wolff-Parkinson-White και συγγενείς παθήσεις με παραπληρωματικά δευτέρια. -Παροξυσμική κοιλιακή μαρμαρυγή στην περίπτωση ασθενών που παρουσιάζουν συμπτώματα αναπνοής. Η φλεκαϊνίδη, όπως τα άλλα αντιαρρυθμικά, ενδέχεται να προκαλέσει προαρρυθμικές επιδράσεις. Ανεπιθύμητες ενέργειες: Όπως και τα άλλα αντιαρρυθμικά, η φλεκαϊνίδη μπορεί να επηρεάσει αρρυθμία. Ενδέχεται να υπάρξει επεδείνωση της υπέρτασης αρρυθμίας ή εμφάνιση νέας. Ο κίνδυνος προαρρυθμικών επιδράσεων είναι πιο πιθανός στην περίπτωση ασθενών με οργανική καρδιακή νόσο και/ή σημαντική διαταραχή της αριστερής κοιλίας. Πολύ συχνές (≥1/10): Ζάλαδα, ζάλη και σκοτοδίνη, οι οποίες είναι συνήθως παροδικές, διαταραχή της όρασης όπως διπλωπία και θολή όραση. Συχνές (≥1/100 έως <1/10): προαρρυθμία (πιο πιθανή στους ασθενείς με οργανική καρδιακή νόσο), δύσπνοια, αδυναμία, κόπωση, πυρεξία, οίδημα, δυσφορία.

Βοηθήστε να γίνουν τα φάρμακα πιο ασφαλή και Αναφέρετε ΟΛΕΣ τις ανεπιθύμητες ενέργειες για ΟΛΑ τα φάρμακα. Συμπληρώνοντας την "ΚΙΤΡΙΝΗ ΚΑΡΤΑ".

Α.Τ. 100 mg: 7,22 €, 150 mg: 7,99 €, 200 mg: 11,56 €.



Pharmaceutical Laboratories S.A.

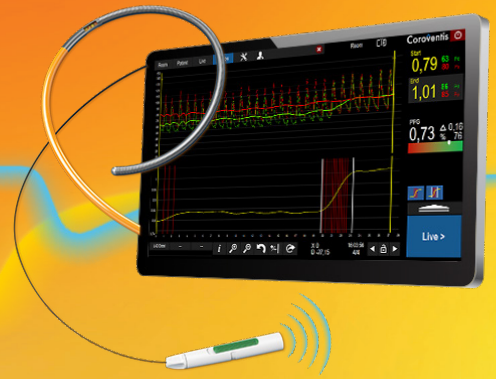

62 χρόνια UNI-PHARMA.
Αξία για τον άνθρωπο.
Ευθύνη για την κοινωνία.

14^ο χλμ. Εθνικής Οδού 1, 145 64 Κηφισιά
Τηλ.: 210-80 72 512, Fax: 210-80 78 907
e-mail: unipharma@uni-pharma.gr

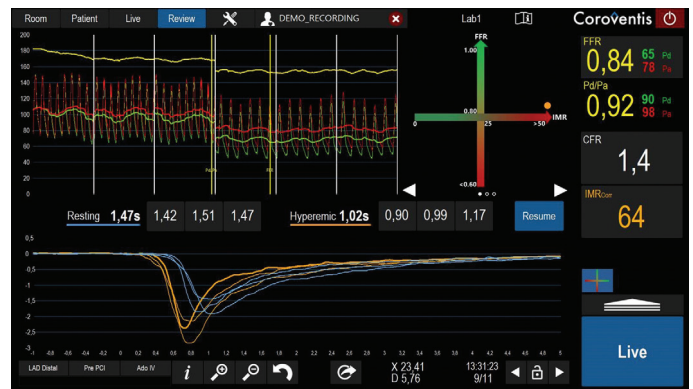
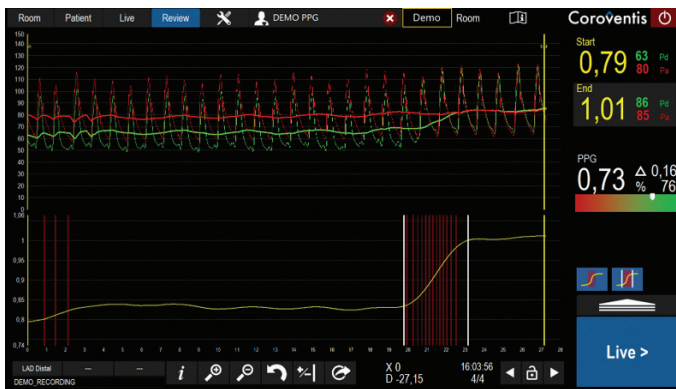
www.uni-pharma.gr

THE ONLY* ONE-WIRE FULL PHYSIOLOGY SOLUTION¹⁻³

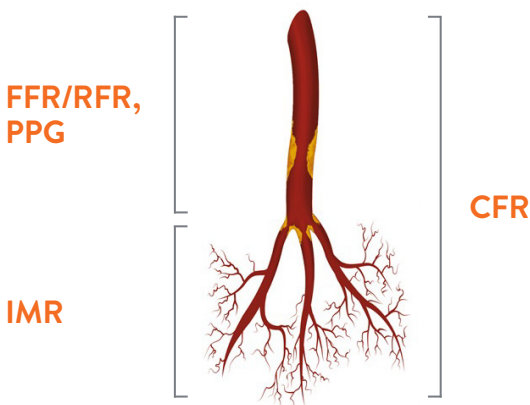

The CoroFlow† Software v3.7 offers Full Physiology insights, now enhanced with PPG^{1,2}

1. Measure **Pullback Pressure Gradient (PPG)** to objectively quantify focal coronary artery disease allowing physicians to assess and help identify patients that are most likely to be angina-free post-PCI^{4,5}
 - PPG, available in FFR mode on CoroFlow† Software v3.7, is measured by conducting an FFR pullback
 - PPG assessment also displays Δ (Delta FFR between cursors) and % (Percentage of vessel FFR drop between cursors)
2. Tailored IMR/CFR workflow modes:
 - **Routine mode** displays IMR and CFR to simplify measurements for users new to Coronary Microvascular Dysfunction (CMD) assessment
 - **Advanced mode** displays additional research indices
3. Visualize data interpretation with Full Physiology **Result Matrix**
4. Full Physiology performance insights readily available within the **Statistics tab** to inform cath lab utilization decisions and hospital marketing



ASSESSING THE ENTIRE CORONARY VASCULATURE



The CoroFlow† Cardiovascular System is an advanced platform that communicates wirelessly with the PressureWire™ X Guidewire to measure both pressure and temperature^{1,2}

- Pressure can be used to measure **FFR/FFR** and **PPG** for enhanced epicardial assessment
- Temperature and pressure can be used to measure **IMR** and **CFR** via thermodilution to assess the microvasculature

*As compared to all commercially available Full Physiology solutions outside of the U.S. as of Q3, 2025. Refer to IFUs for additional information. Full Physiology refers to: Fractional Flow Reserve (FFR)/ Resting Full-cycle Ratio (RFR), Pullback Pressure Gradient (PPG), Index of Microcirculatory Resistance (IMR) and Coronary Flow Reserve (CFR).

Information contained herein for DISTRIBUTION outside of the U.S. ONLY. Check the regulatory status of the device in areas where CE marking is not the regulation in force.






ORDERING INFORMATION

ORDER NUMBER	DESCRIPTION
12000	CoroFlow [‡] Cardiovascular System
12000-30	CoroFlow [‡] PPG Software USB
12012	All-In-One Touch Screen/Mobile PC
12012-01	Mobile Cart
12011	PC Workstation
C12059	PressureWire™ X Guidewire, 175 cm

FLEXIBLE INSTALLATION OPTIONS

The CoroFlow[‡] Cardiovascular System can be installed on integrated or mobile configurations.

Part	Configuration 1 CoroHub [‡] only* (order number 12000)	Configuration 2 Integrated PC (order number 12000 + 12011)	Configuration 3 Mobile Cart (order number 12000 + 12012 + 12012-01)
			
	*Installed on Hospital PC	Fully integrated into control room/cath lab	Supports multiple cath labs with a touch interface

The PressureWire™ X Guidewire and CoroFlow[‡] Cardiovascular System is the only* one-wire Full Physiology solution that quantifies focal and diffuse epicardial disease and assesses for CMD.¹⁻³

*As compared to all commercially available Full Physiology solutions outside of the U.S. as of Q3, 2025. Refer to IFUs for additional information. Full Physiology refers to: Fractional Flow Reserve (FFR)/ Resting Full-cycle Ratio (RFR), Pullback Pressure Gradient (PPG), Index of Microcirculatory Resistance (IMR) and Coronary Flow Reserve (CFR). 1. CoroFlow[‡] Cardiovascular System Instructions for Use (IFU). Refer to IFU for additional information. 2. PressureWire™ X Guidewire IFU. Refer to IFU for additional information. 3. Data on file at Abbott. 4. Collet C, et al. Influence of Pathophysiologic Patterns of Coronary Artery Disease on Immediate Percutaneous Coronary Intervention Outcomes. *Circulation*. 2024;140(12):1234–1245. 5. Collet C, et al. Differential Improvement in Angina and Health-Related Quality of Life After Percutaneous Coronary Interventions in Focal and Diffuse Coronary Artery Disease. *J Am Coll Cardiol Intv*. 2022;15(24):2506–2518.

CAUTION: These products are intended for use by or under the direction of a physician. Prior to use, reference the Instructions for Use, inside the product carton (when available), *manuals.eifu.abbott* or at *coroventis.com/ifu* for more detailed information on Indications, Contraindications, Warnings, Precautions and Adverse Events. This material is intended for use with healthcare professionals only.

Information contained herein for DISTRIBUTION outside of the U.S. ONLY. Check the regulatory status of the device before distribution in areas where CE marking is not the regulation in force.

Illustrations are artist's representations only and should not be considered as engineering drawings or photographs. Photos on file at Abbott.

Abbott Vascular International BV

Park Lane, Culliganlaan 2B, 1831 Diegem, Belgium, Tel: 32.2.714.14.11

™ Indicates a trademark of the Abbott Group of Companies.

‡ Indicates a third-party trademark, which is property of its respective owner.

www.cardiovascular.abbott

©2025 Abbott. All rights reserved. MAT-2501300 v1.0

Lipopen®

Ροσουβαστατίνη/Εζετιμίμη



Α.Τ. 23,26€

Α.Τ. 27,20€

Α.Τ. 23,62€



ELPEN Α.Ε. ΦΑΡΜΑΚΕΥΤΙΚΗ ΒΙΟΜΗΧΑΝΙΑ
Λεωφ. Μαραθώνος 95, 190 09 Πικέρμι Αττικής,
Τηλ.: 210 6039326-9, Fax: 210 6039300

ΓΡΑΦΕΙΑ ΕΠΙΣΤΗΜΟΝΙΚΗΣ ΕΝΗΜΕΡΩΣΗΣ
Σεβαστείας 11, 115 28 Αθήνα,
Τηλ.: 210 7488711, Fax: 210 7488731
Εθν. Αντιστάσεως 114, 551 34 Θεσσαλονίκη,
Τηλ.: 2310 459920-1, Fax: 2310 459269

Φαρμακευτικό προϊόν για το οποίο απαιτείται ιατρική συνταγή.

Πριν τη συνταγογράφηση συμβουλευτείτε
την Περίληψη των Χαρακτηριστικών του Προϊόντος (QR κωδικός)
ή απευθυνθείτε στην εταιρεία ELPEN



Αναφέρετε κάθε εικαζόμενη/πιθανολογούμενη
ανεπιθύμητη ενέργεια απευθείας στον ΕΟΦ,
σύμφωνα με το εθνικό σύστημα αναφοράς
ανεπιθύμητων ενεργειών.