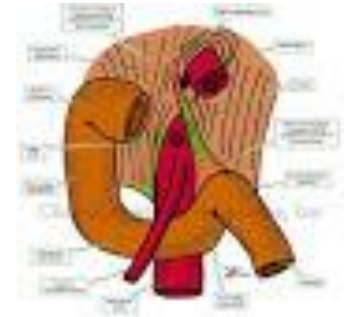


Επείγοντα προβλήματα στην
Παιδιατρική Γαστρεντερολογία:

Αιμορραγία πεπτικού

Μαρία Φωτουλάκη
Καθηγήτρια Παιδιατρικής
Γαστρεντερολογίας

ορισμοί



- Με βάση τον σύνδεσμο του Treitz:
- Αιμορραγία ανώτερου πεπτικού (ΑΑΠ)
- Αιμορραγία κατώτερου πεπτικού (ΑΚΠ)

ΚΛΙΝΙΚΗ ΕΙΚΟΝΑ

Η αιμορραγία ανώτερου πεπτικού μπορεί να εκδηλωθεί :

- Αιματέμεση (ή αιματηρό περιεχόμενο στο ρινογαστρικό σωλήνα) (69%)
- Μέλαινα (53%)
- Αιματοχεσία (σε γρήγορη δίοδο δια της γαστρεντερικής οδού) (16%)
- Αναιμία
- Κοιλιακό άλγος
- Shock

Συχνά αίτια ΑΑΠ

Νεογνά	Βρέφη	Παιδιά-έφηβοι
Κατάποση μητρικού αίματος	Mallory -Weiss	Οισοφαγίτιδα
Αλλεργία στη πρωτεΐνη του γάλατος αγελάδας	Οισοφαγίτιδα	Mallory -Weiss
Τραύμα (ρινογαστρικός καθετήρας σε ΜΕΝΝ)		Πεπτικό έλκος
		Γαστρίτιδα
		Κατάποση καυστικών

Σπάνια αίτια ΑΑΠ

Νεογνά	Βρέφη	Παιδιά-έφηβοι
Γαστρίτιδα ή έλκος από stress	Γαστρίτιδα ή έλκος από stress	Αγγειίτιδα
Οισοφαγίτιδα	Πεπτικό έλκος	Κιρσοί οισοφάγου - στομάχου
Διαταραχές πήξης σχετιζόμενες με λοίμωξη	Αγγειακές ανωμαλίες	Αιμορροφιλία
Συγγενείς διαταραχές παραγόντων πήξης		
Αγγειακές ανωμαλίες		

Άμεση αξιολόγηση

- Ζωτικά σημεία
- Επίπεδο συνείδησης
- Κυανά ή ψυχρά άκρα
- Ήπαρ/σπλήνα/ασκίτη
- Παρουσία στοματοφαρυγγικής αιμορραγίας
- Σημεία για αιμορραγική διάθεση

Φυσική εξέταση

σταθερός

- Λεπτομερές ιστορικό και φυσική εξέταση
- Αναρρόφηση γαστρικού περιεχομένου
- Εργαστηριακός έλεγχος

ασταθής

- σταθεροποίηση αεροφόρων οδών
- παροχή οξυγόνου
- 10-20 cc/kg ισότονου διαλύματος
- εξασφάλιση φλεβικής πρόσβασης (δύο γραμμές)

Εργαστηριακός έλεγχος άμεσος

- Γενική αίματος
- Ομάδα-διασταύρωση
- Χρόνος προθρομβίνης/μερικής θρομβοπλαστίνης
- Έλεγχο νεφρικής και ηπατικής λειτουργίας

Ενδοσκόπηση

(μετά τη σταθεροποίηση, την αποκατάσταση των διαταραχών πήξης)

Βλάβες βλεννογόνου

- Ρανιτιδίνη ή αναστολείς αντλίας υδρογόνου

Αιμορραγία κισμών

- Επείγουσα περίδεση ή σκληροθεραπεία
- Φαρμακευτική θεραπεία (οκτρεοτίδη)?

Αιμορραγικές κενώσεις-νεογνική ηλικία

- Αίμα από κατάποση
- Αιμορραγική νόσος νεογνού
- Νεκρωτική εντεροκολίτιδα
- Αλλεργική κολίτιδα
- Έλκη από stress
- Αγγειακές δυσπλασίες

Αιμορραγικές κενώσεις κατά τη βρεφική

- Κολίτιδα λοιμώδης (γαστρεντερίτιδα από καμπυλοβακτηρίδιο σαλμονέλλα, ιοί)
- Κολίτιδα αλλεργική (αλλεργία στο γάλα αγελάδας)
- Ραγάδα δακτυλίου
- **Πολύποδες**
- **Εγκολεασμός**
- **Μεκέλειος απόφυση**
- Αγγειακές δυσπλασίες
- Αθρόα αιμορραγία ανώτερου πεπτικού
- Αλλεργική πορφύρα
- Ξένο σώμα

Αιμορραγικές κενώσεις κατά την παιδική-εφηβική ηλικία

- Ραγάδα δακτυλίου
- Κολίτιδα λοιμώδης (γαστρεντερίτιδα από καμπυλοβακτηρίδιο σαλμονέλλα, ιοί)
- **Κολίτιδα στα πλαίσια φλεγμονώδους νόσου του εντέρου (ελκώδης ή Crohn κολίτιδα)**
- Πολύποδες
- **Μεκέλειος απόφυση**
- Αγγειακές δυσπλασίες
- Αθρόα αιμορραγία ανώτερου πεπτικού
- Αλλεργική πορφύρα

Φυσική εξέταση

σταθερός

- Λεπτομερές ιστορικό και φυσική εξέταση
- Η ύπαρξη συνοδών συμπτωμάτων (πυρετός, έμετοι, διάρροια ή δυσκοιλιότητα, τεινεσμός, ανορεξία, ωχρότητα)
- Εργαστηριακός έλεγχος

ασταθής

- σταθεροποίηση αεροφόρων οδών
- παροχή οξυγόνου
- 10-20 cc/kg ισότονου διαλύματος
- εξασφάλιση φλεβικής πρόσβασης (δύο γραμμές)

Κλινική προσέγγιση

- Ποσότητα αίματος-επιβεβαίωση ότι πρόκειται για αίμα
- Χρώμα
- Προσμείξεις
- Κλινική εικόνα
- Ατομικό και κληρονομικό ιστορικό
- Συνοδά συμπτώματα (κοιλιακός πόνος, πυρετός, έμετοι, διάρροια ή δυσκοιλιότητα, εξάνθημα)

Διαγνωστικός έλεγχος σε αιμορραγικές κενώσεις

- Γενική αίματος
- Δείκτες φλεγμονής
- Ηλεκτρολύτες
- Γλυκόζη
- Ουρία, κρεατινίνη
- Τρανσαμινάσες
- Έλεγχος πήξης

Ακτινολογικός έλεγχος- απλή ακτινογραφία κοιλίας

- Ξένο σώμα
- Εγκολεασμός
- Απόφραξη ή διάτρηση εντέρου

Υπερηχογράφημα κοιλίας

- Εγκολεασμός
- Ηπατική βλάβη
- Doppler πυλαίας σε πυλαία υπέρταση

- Ενδοσκόπηση κατώτερου πεπτικού με βιοψίες
- Σπινθηρογράφημα μεκελείου
- Αγγειογραφία (επιλεκτικά) όταν είναι αδύνατη η ενδοσκοπική διάγνωση και αντιμετώπιση
- Ενδοσκόπηση με ασύρματη κάψουλα

- Άμεση εμπλοκή παιδοχειρουργού

– Ευχαριστώ για την προσοχή σας