


# Ιστορικό-Εξέταση

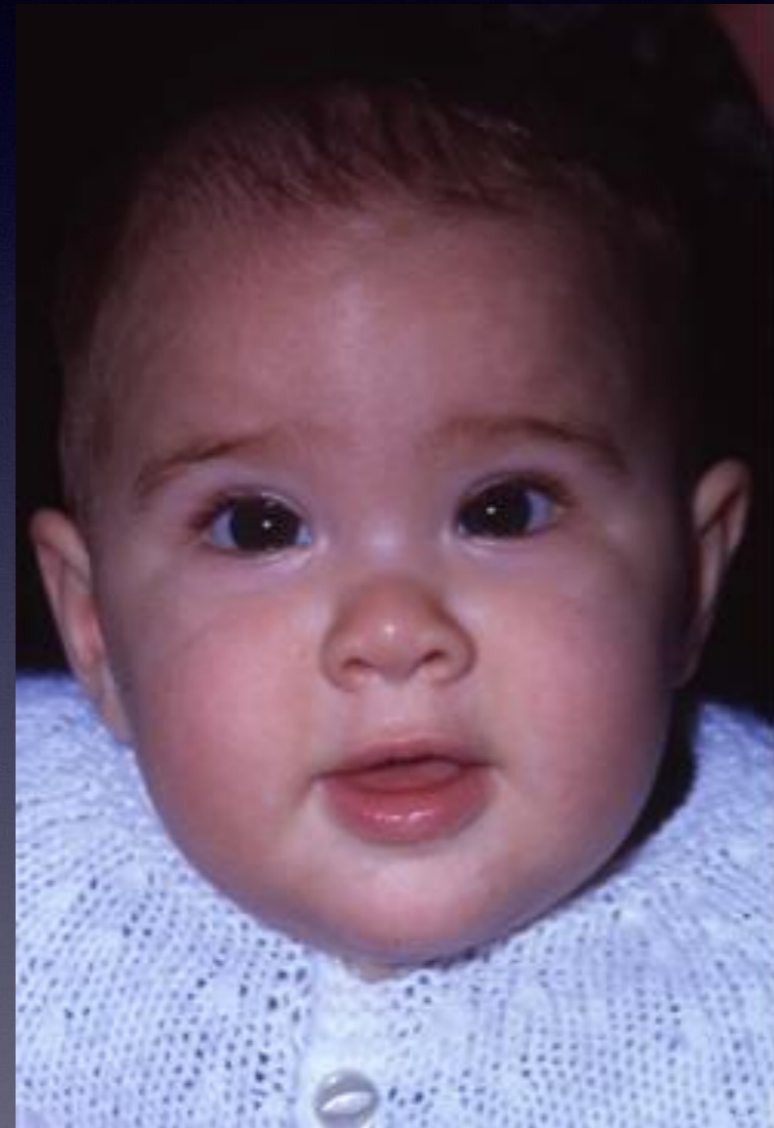Βασικές Αρχές Στραβισμού

Θεσ/νίκη 2 Νοεμβρίου 2019



# Παρόν Πρόβλημα 1

- Στραβισμός
- Οφθαλμοκινητικότητα
- Νυσταγμός
- Ανώμαλη Θέση Κεφαλής
- Οραση?
- Υποκειμενικά ενοχλήματα?



# Παρόν Πρόβλημα 2

- Από πότε?
- Μόνιμο?
- Πόσο συχνό?
- Γωνία?
- Υποκειμενική ενόχληση ?

# Ιστορικό

- Παιδιατρικό Ιστορικό
- Μαιευτικό Ιστορικό
- Οικογενειακό Ιστορικό
- Κοινωνικό Ιστορικό

# Παιδιατρικό Ιστορικό

- Γενική Ανάπτυξη
- Πρόσφατη Ασθένεια κ Θεραπεία
- Τραυματισμός

# Μαιευτικό Ιστορικό

- Εγκυμοσύνη - Υγεία Μητέρας
- Διάρκεια Κύησης
- Βάρος Γέννησης
- Νεογνολογική Φροντίδα

# Οικογενειακό Ιστορικό

- Στραβισμός
- Αμβλυωπία
- Διαθλαστικές Ανωμαλίες
- Διαταραχές Όρασης

# Οφθαλμολογική Εξέταση

- Γενικά χαρακτηριστικά παιδιού
- Χαρακτηριστικά προσώπου
- Ανώμαλη θέση κεφαλής
- Οπτική Οξύτητα ★
- Βλέφαρα
- Οφθαλμικός κόγχος - βολβός



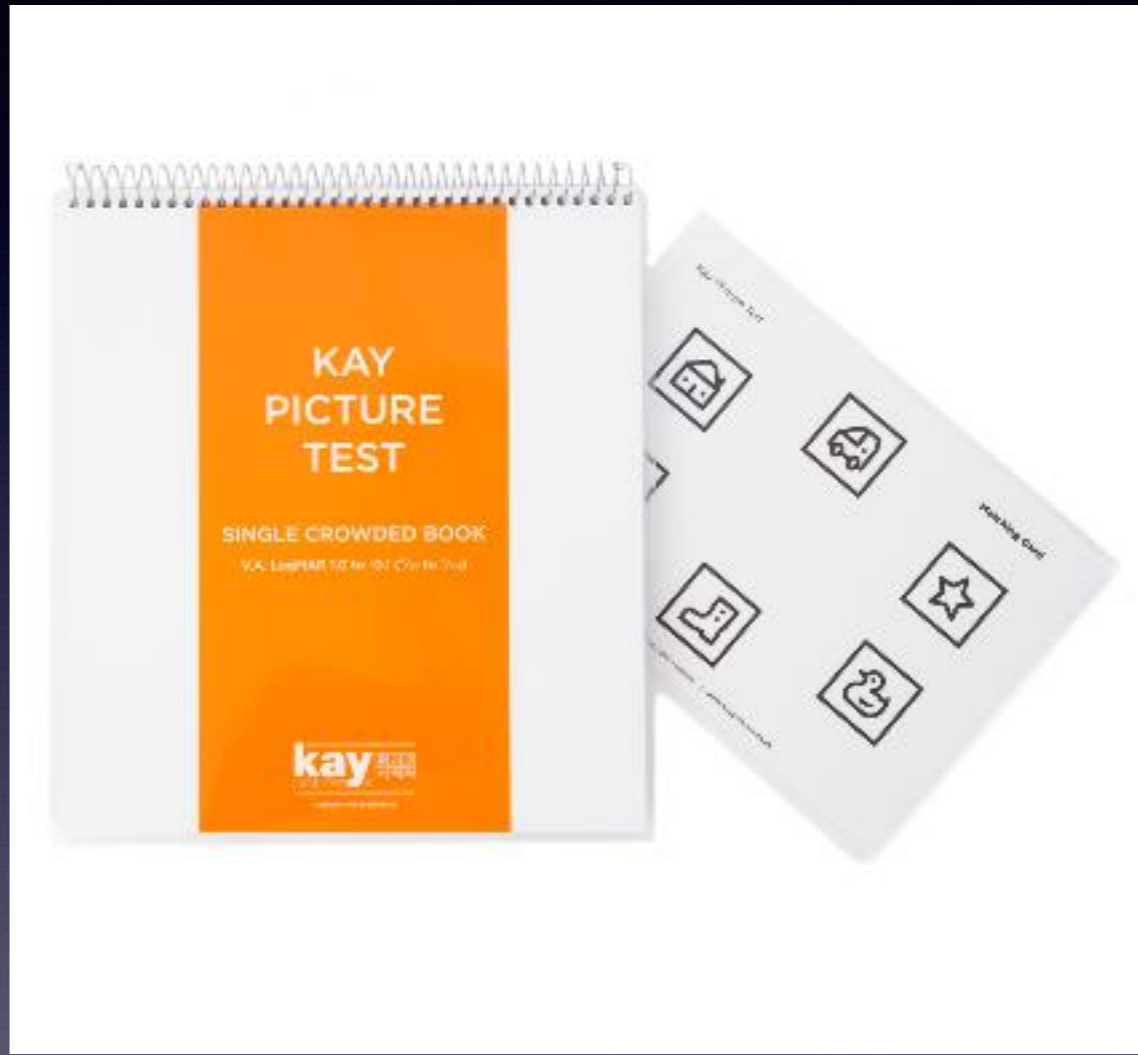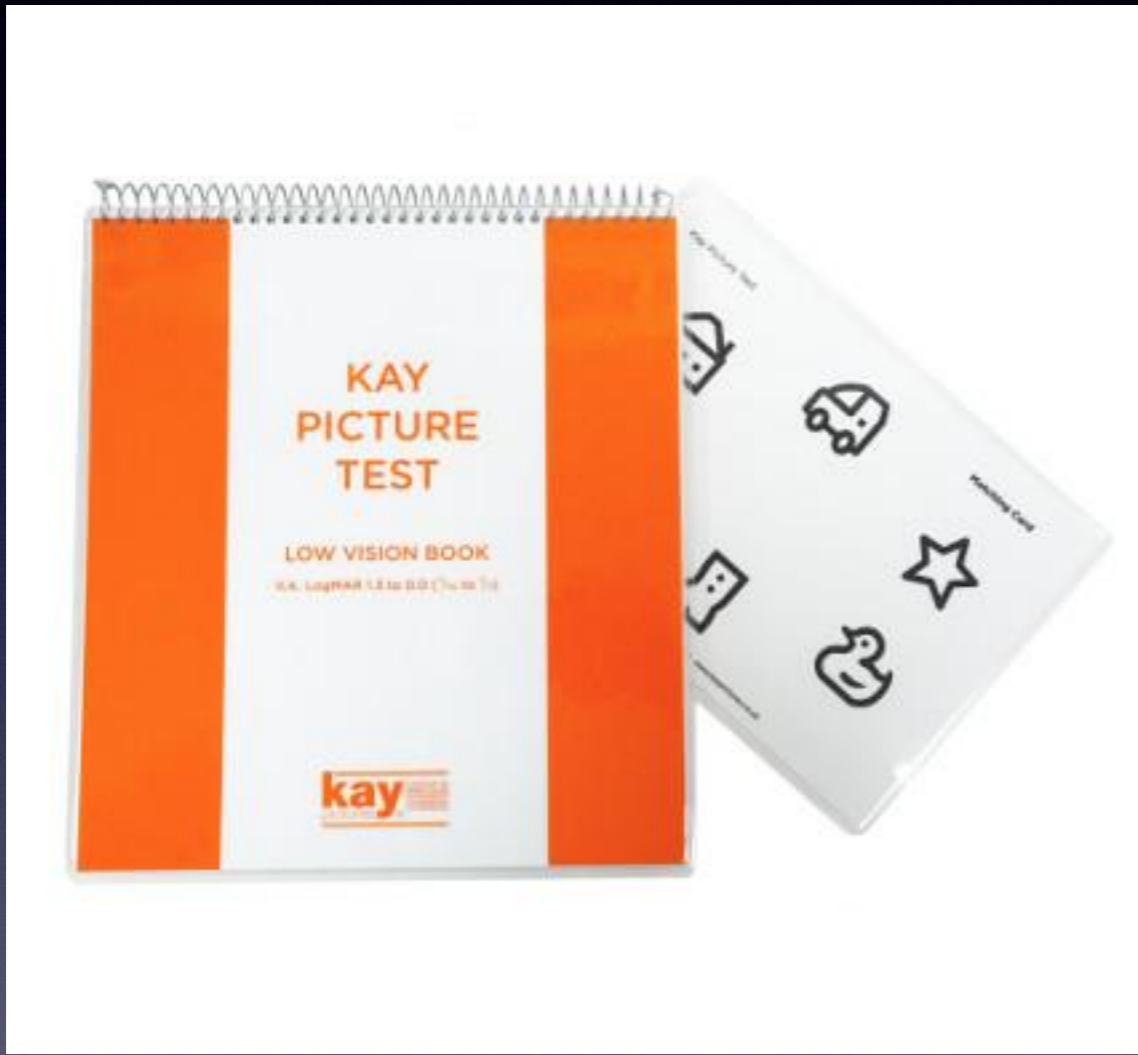- Κορικά αντανακλαστικά
- Εξέταση προσθίου κ οπισθίου ημιμορίου
- Έλεγχος Οφθαλμοκινητικότητας και διερεύνηση διόφθαλμης όρασης.



# ★ Οπτική Οξύτητα



&  
Ηλεκτροδιαγνωστικά  
Τεστ





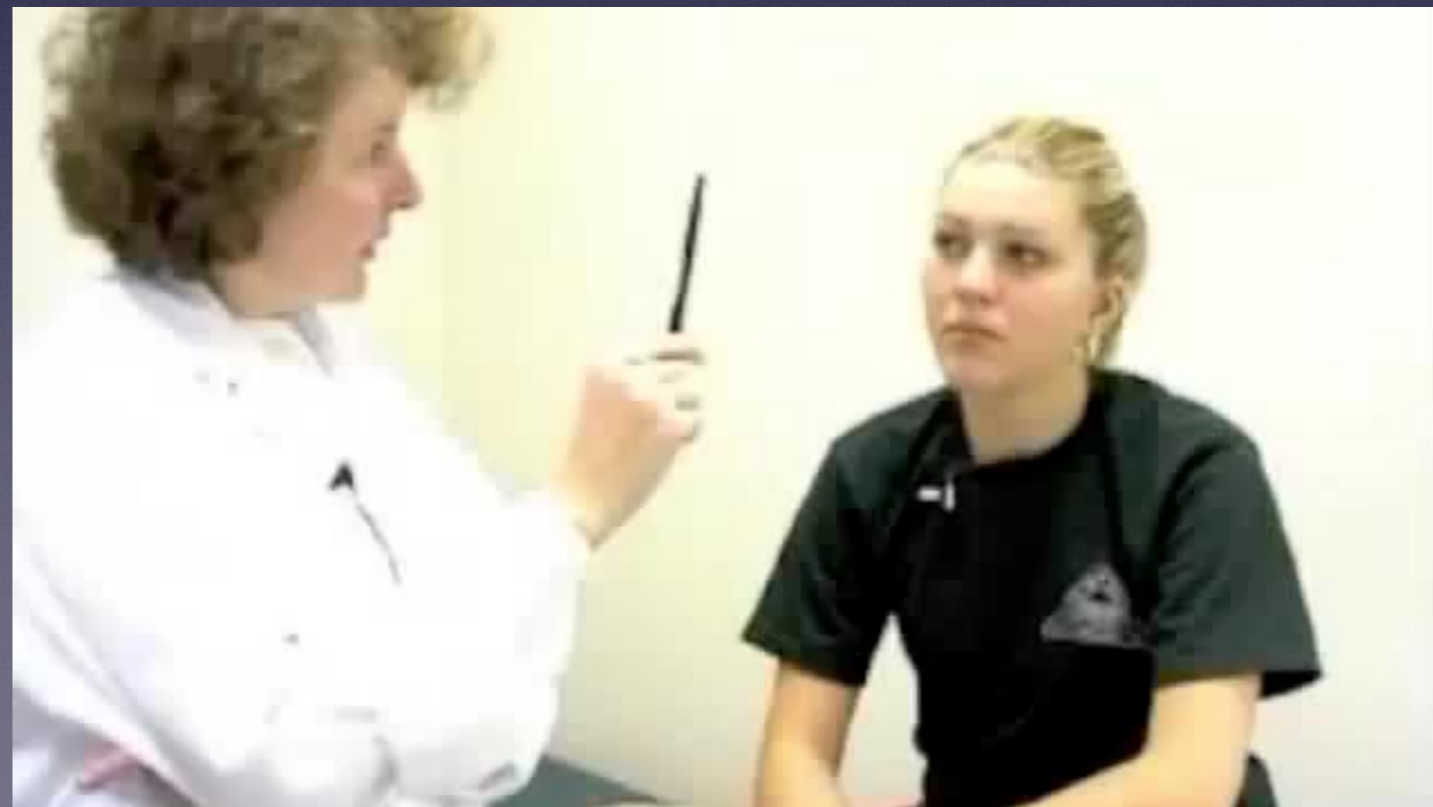Οφθαλμοκινητικότητα

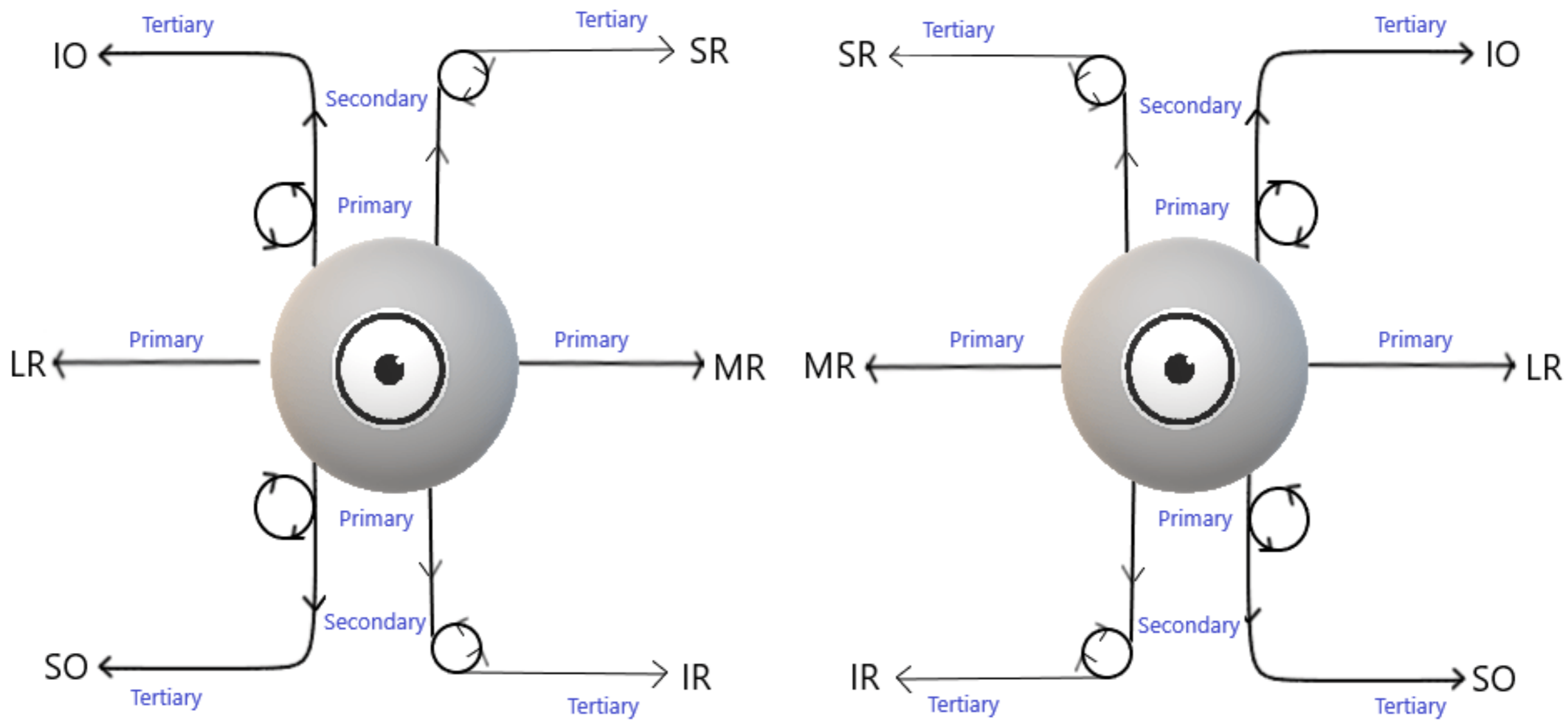
Κινήσεις

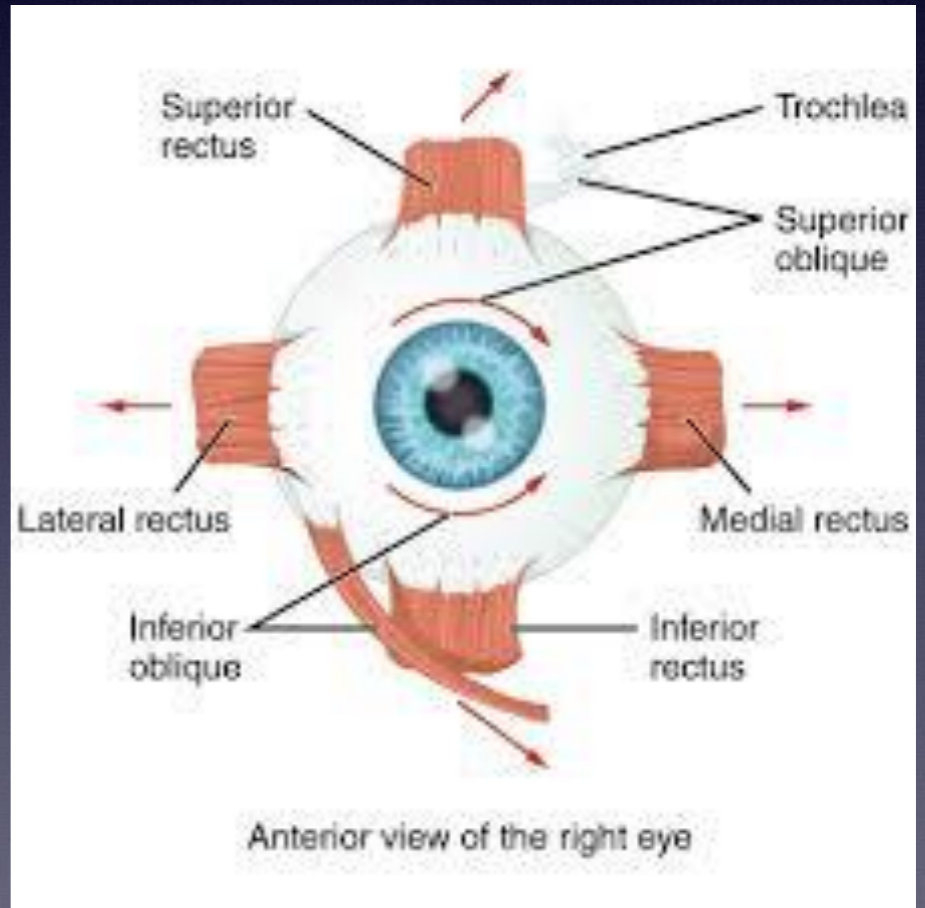
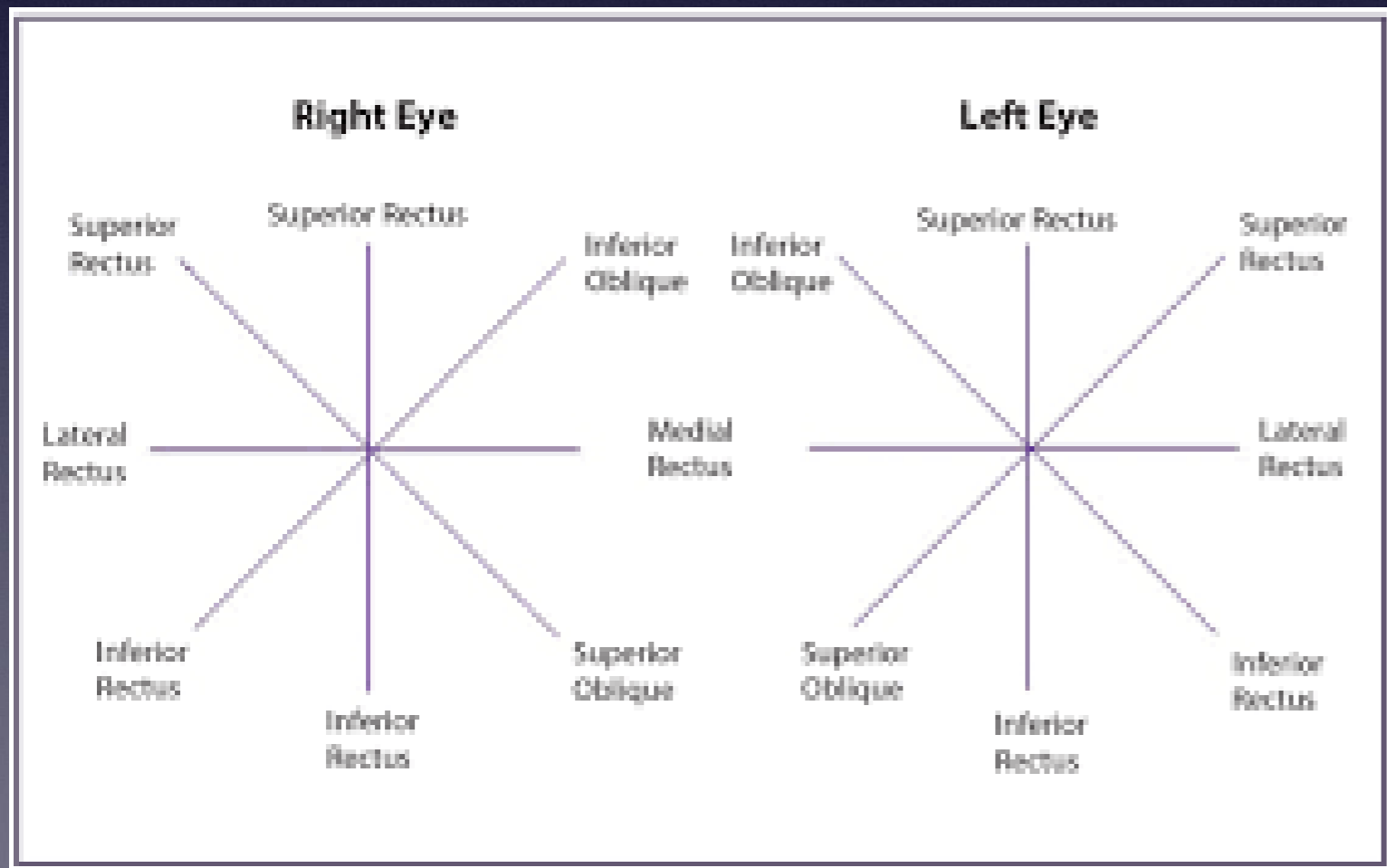
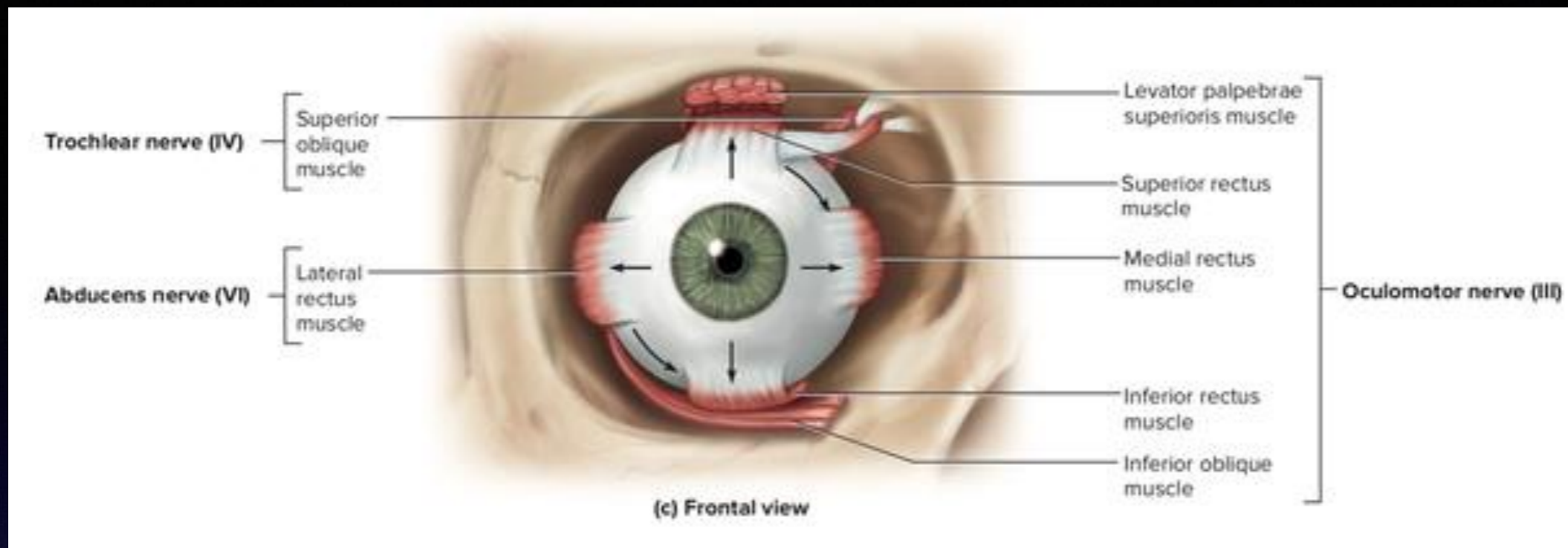
CT

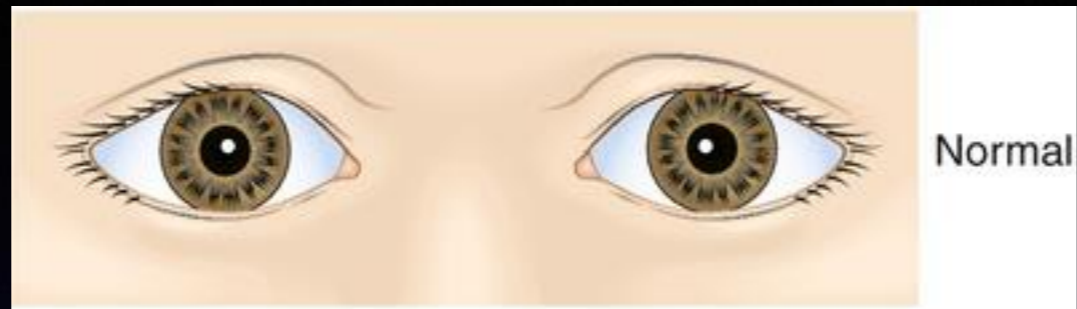
PCT-Krimsky

Hirschberg test



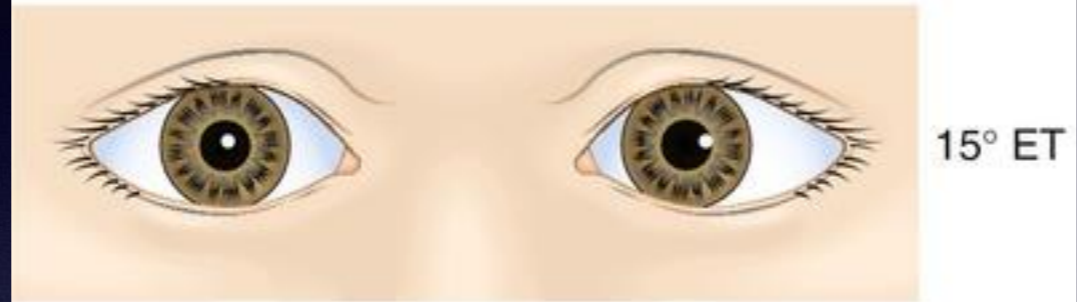






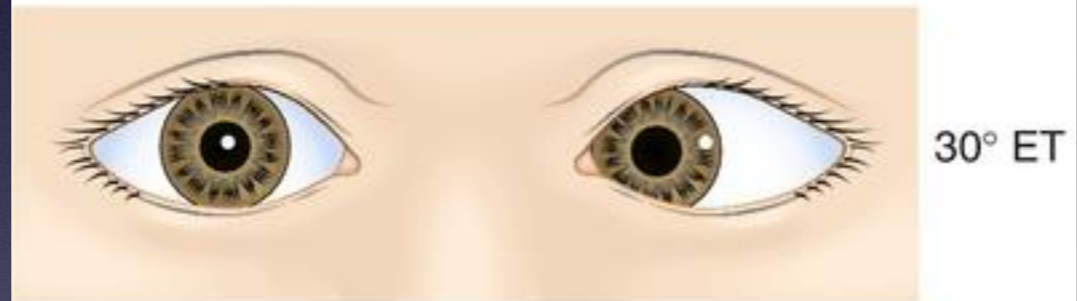Normal

A



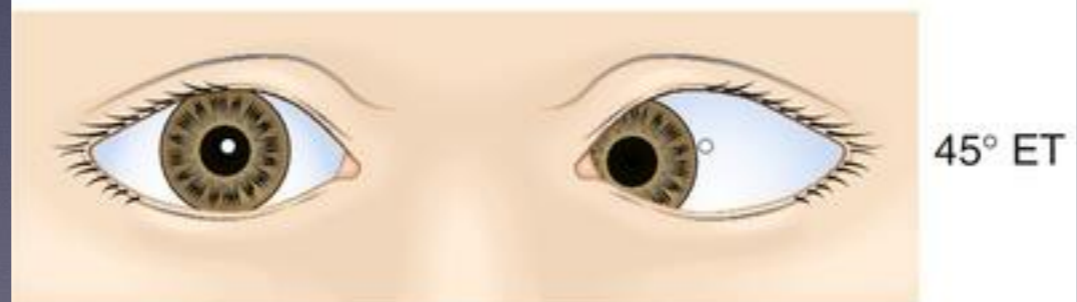15° ET

B



30° ET

C



45° ET

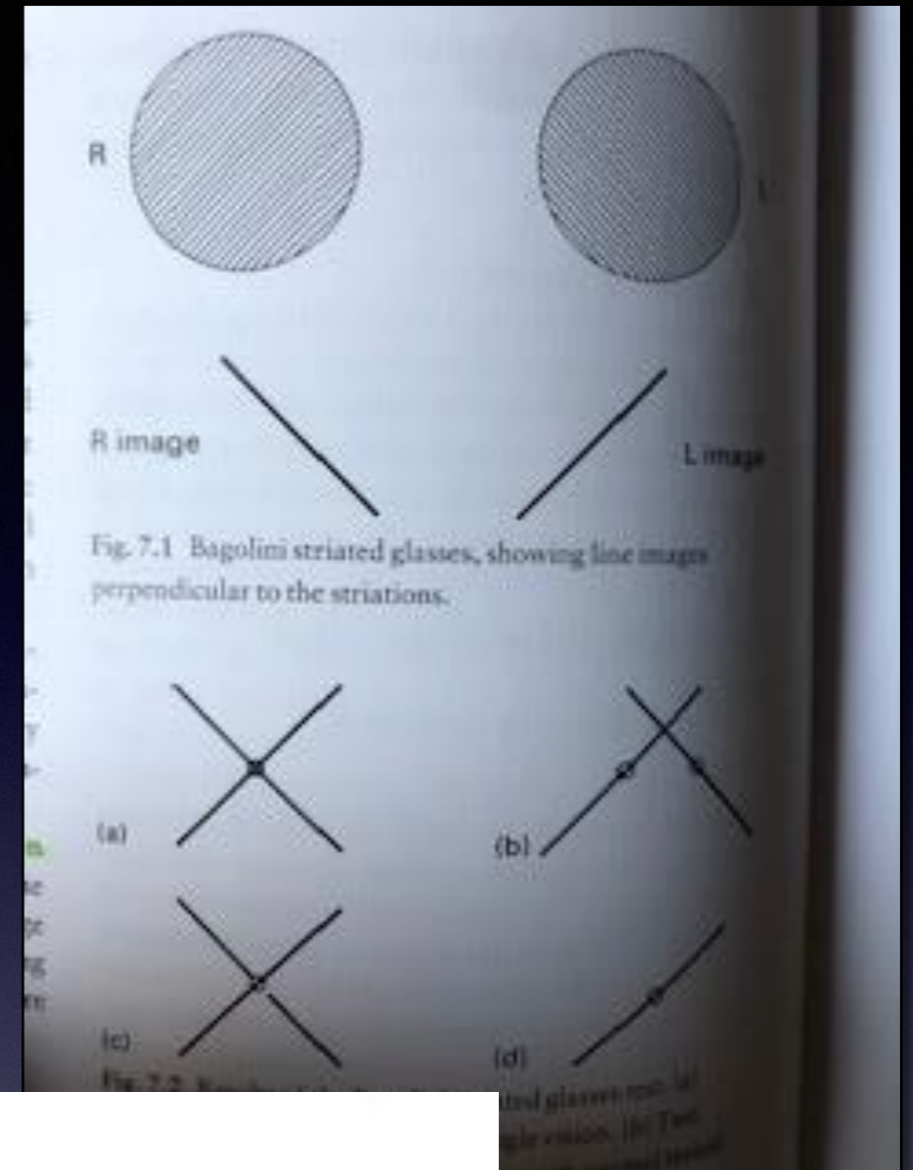
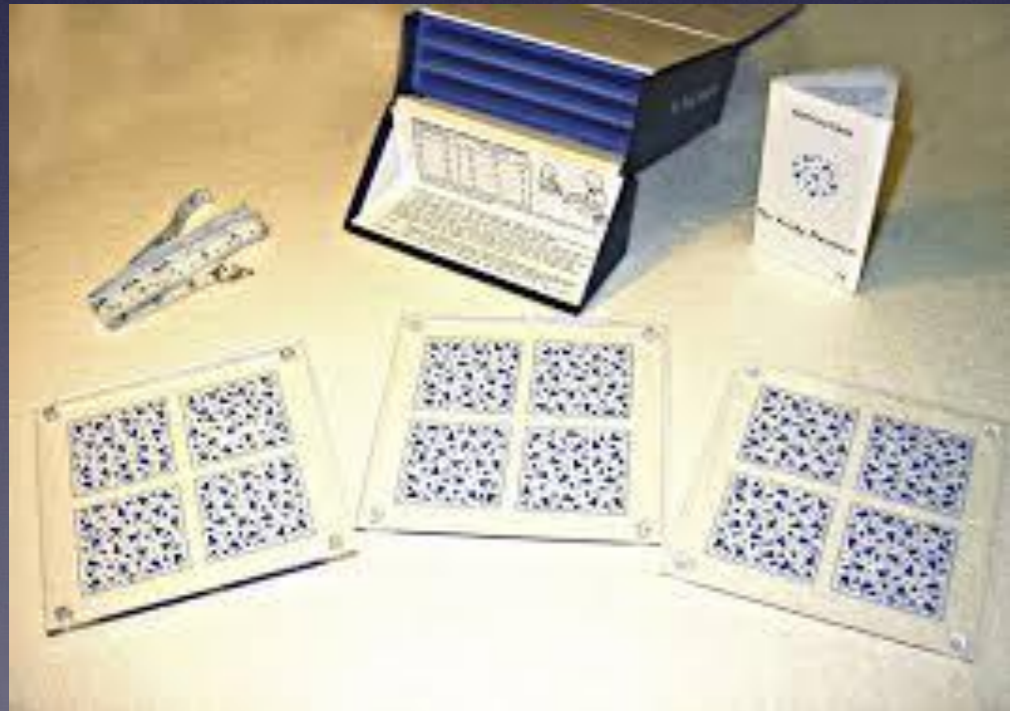D

# ★ Διόφθαλμη όραση

- Ταυτόχρονη διόφθαλμη αντίληψη (NRC)
- Ταύτιση (Fusion)
- Στερεοσκοπική όραση (Worth) -(?)

Confusion-Double Vision  
Suppression-ARC

- Bagolini Glasses
- Frisby test
- Titmus (polarised glasses)



# .....Συνεχίζουμε με .....

- Διάθλαση
- Σκιασκοπία
- Αντιμετώπιση

SO WHAT SEEMS TO BE THE PROBLEM?

OPHTHAMOLGY  
DR. DOMINIQUE

I SEE SPOTS EVERYWHERE

DAG  
2011

