

Βρεφική εσωτροπία με φαινόμενο A και υπερλειτουργία άνω λοξών

Εγχείρηση: (11 ετών) ΔΑΟ: Οπίσθια μετάθεση έσω ορθών 5 χιλ.
Τενοντοτομία άνω λοξών

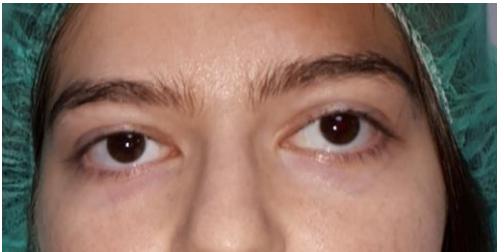Αμέσως μετά την εγχείρηση πολύ καλά, λανθάνουσα ΑΚΠ (ΑΟ).

Μετά από 1 χρόνο ΧΤ 10Δ, ΑΚΠ (ΑΟ)

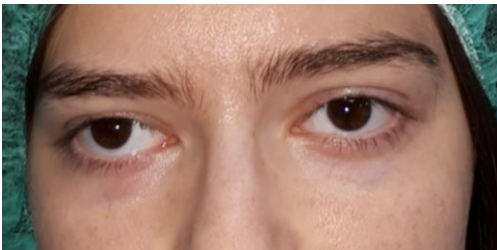Μετά από 5 χρόνια ΧΤ 20Δ, ΑΚΠ (ΑΟ)

ΣΗΜΕΡΑ 16 ετών

- ΧΤ 20Δ, ΑΚΠ (ΑΟ)
- Οπτική οξύτητα ΔΟ: 10/10, ΑΟ: 5/10



Προσήλωση με ΔΟ. Εξωτροπία, ΑΚΠ ΑΟ

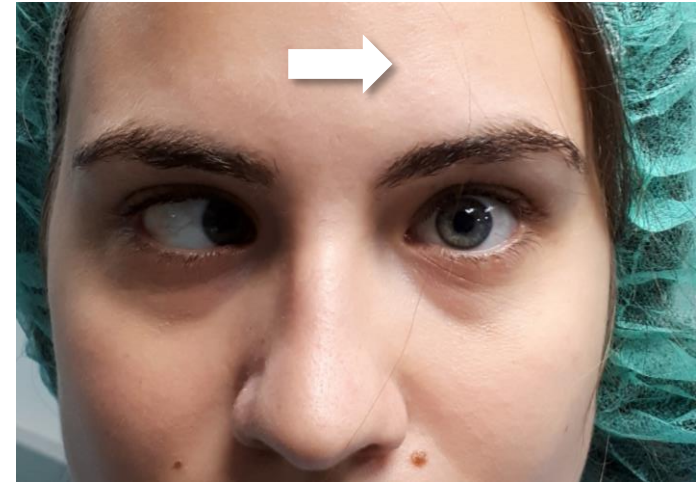
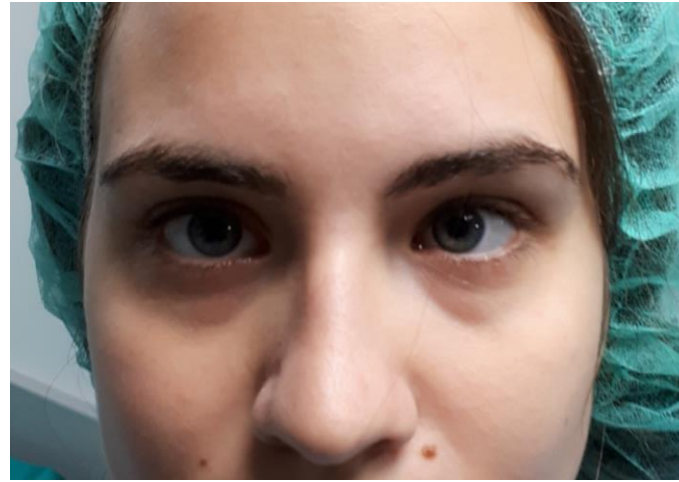
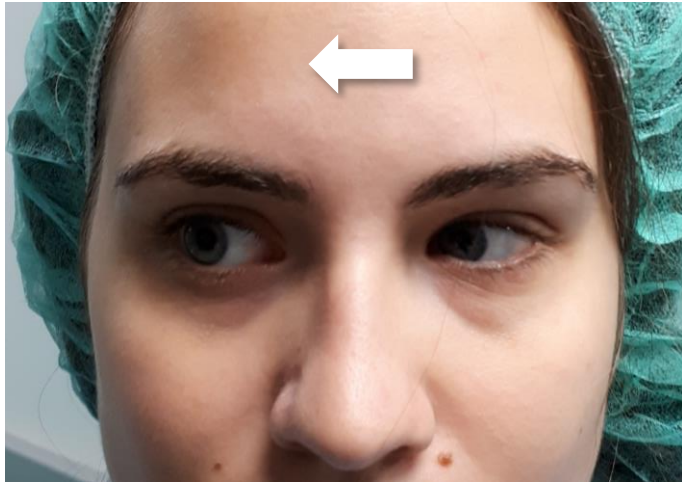

Προσήλωση με ΑΟ. Εξωτροπία ΔΟ

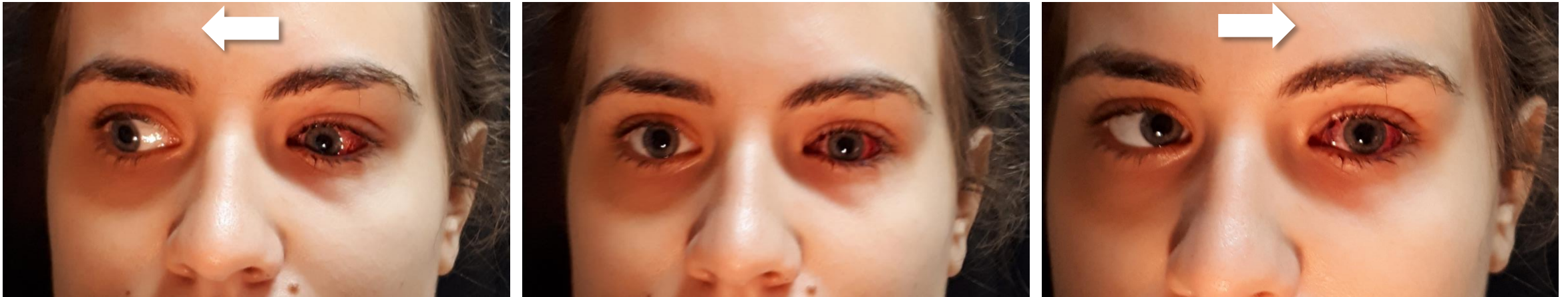Σύνδρομο Duane AO

Πρωτεύουσα θέση ET 45Δ

Οπτική οξύτητα ΔΑΟ: 10/10 cc (-8,00D)



Εγχείρηση ΑΟ: Οπίσθια μετάθεση έσω ορθού 6 χιλ.,
βράχυνση έξω ορθού 3 χιλ.



- Ορθοφορία στην πρωτεύουσα θέση
- Ικανοποιητική απαγωγή

ΕΞΩΤΡΟΠΙΑ από την παιδική ηλικία

1^η εγχείρηση: Απόπειρα βράχυνσης έσω ορθού ανεπιτυχής. Ο έσω ορθός δεν βρέθηκε και στην περιοχή της κατάφυσης υπήρχε αραιός συνδετικός ιστός χωρίς εμφανή ίχνη μυϊκού ιστού. Οπίσθια μετάθεση έσω ορθού 10 χιλ.

Ελάχιστη βελτίωση του στραβισμού

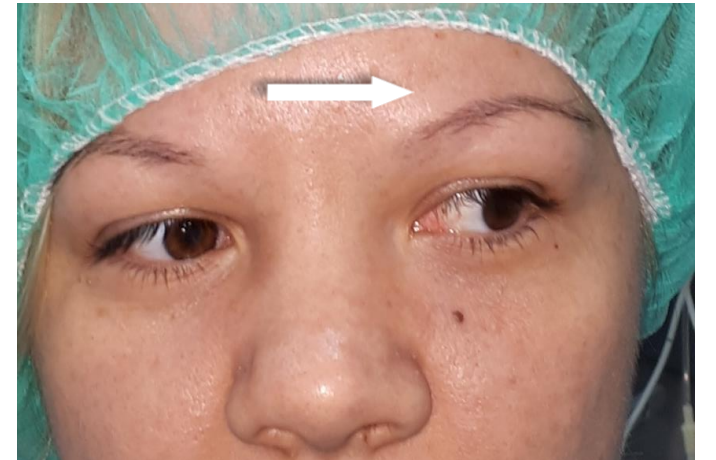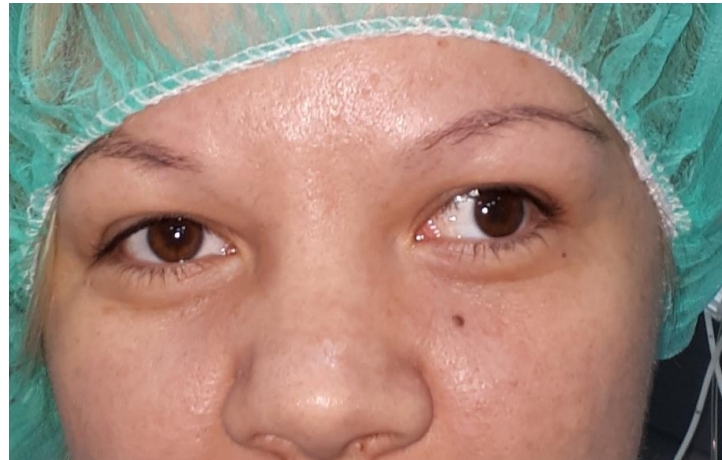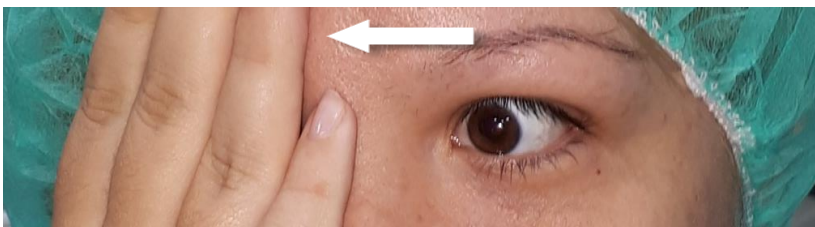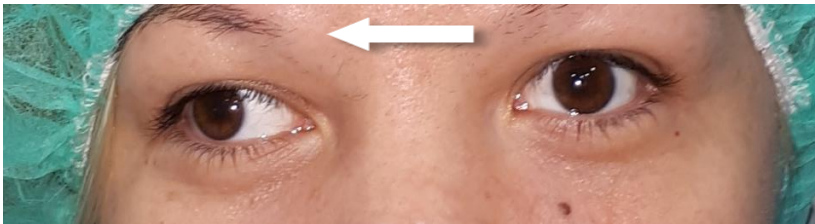2^η εγχείρηση: Οπίσθια μετάθεση δεξιού έξω ορθού 12 χιλ.

Στραβισμός πρακτικά αμετάβλητος

Άριστερός αποκλίνων στραβισμός

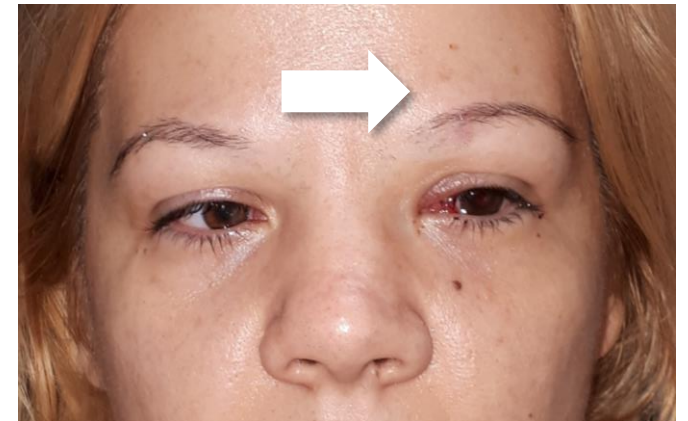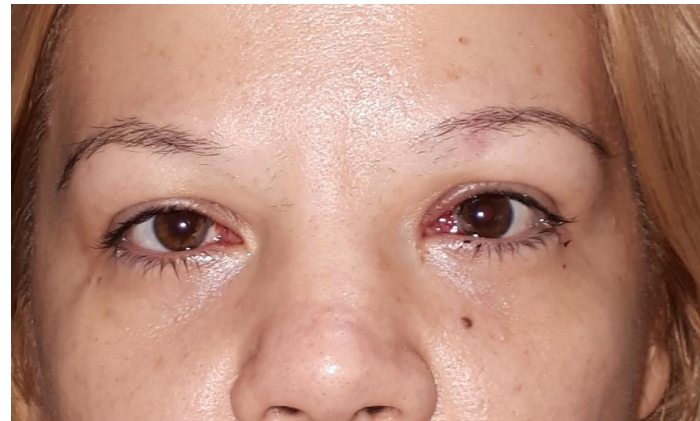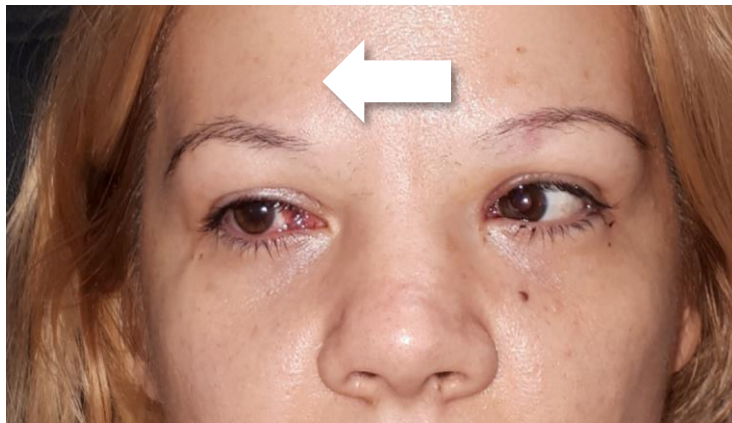Περιορισμός προσαγωγής, αλλά μονόφθαλμα με πίεση ικανοποιητική προσαγωγή

MRI: Φυσιολογικοί εξοφθάλμιοι μύες !!



Εγχείρηση: Στον ΑΟ ρινικά σε πολύ οπίσθια θέση βρέθηκε πυκνός συνδετικός ιστός στερεά καθηλωμένος στον βολβό. Διεκβολή ραμμάτων, διαχωρισμός του ιστού από τον βολβό και πρόσθια μετάθεση αυτού του ιστού 5 χιλ. από το ΣΚΟ. Οπίσθια μετάθεση έξω ορθού 10 χιλ. με ρυθμιζόμενα ράμματα

Μετεγχειρητικά: Ορθοτροπία, καλή οφθαλμική κινητικότητα



Οφθαλμική μυασθένεια από ηλικίας 8 ετών.

Θυμεκτομή 9 ετών.

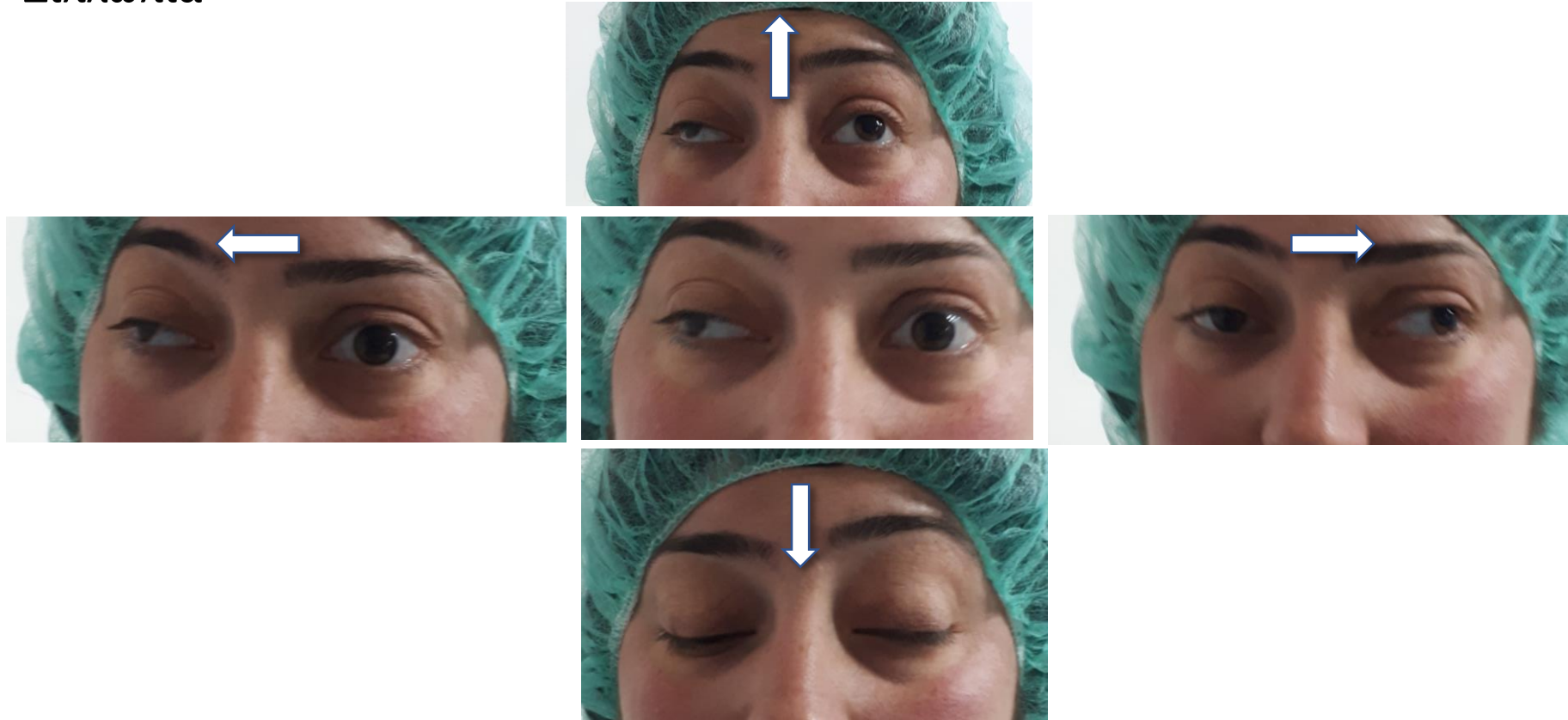Θεραπεία με κορτιζόνη και Mestinon.

Σήμερα 20 ετών: Εξωτροπία 90Δ, μεγάλος περιορισμός προσαγωγής άμφω, περιορισμός
κάθετων κινήσεων

Οπτική οξύτητα ΔΑΟ: 10/10

Ποικίλουσα πτώση άνω βλεφάρων

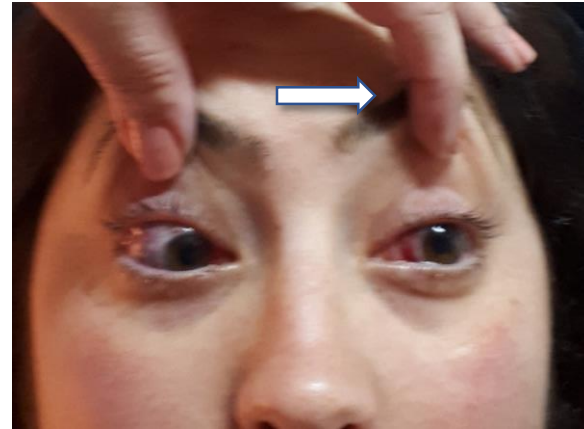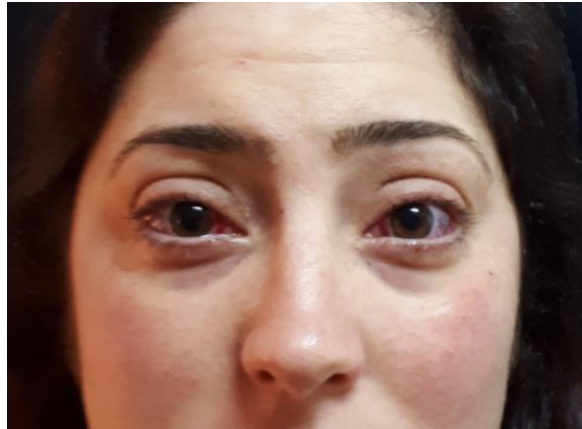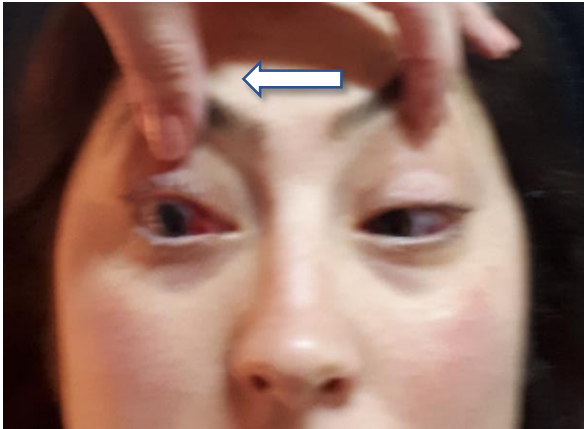Διπλωπία



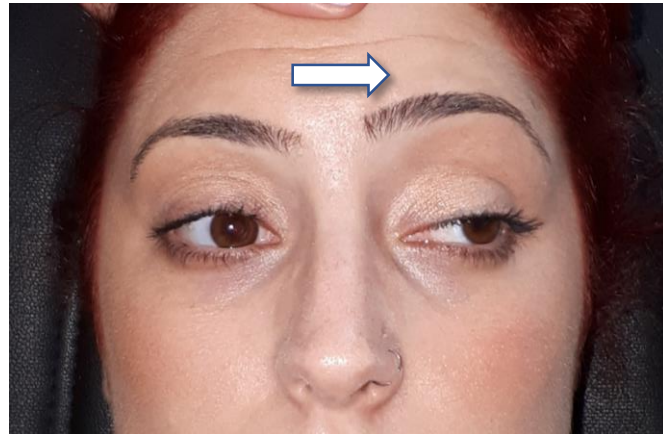
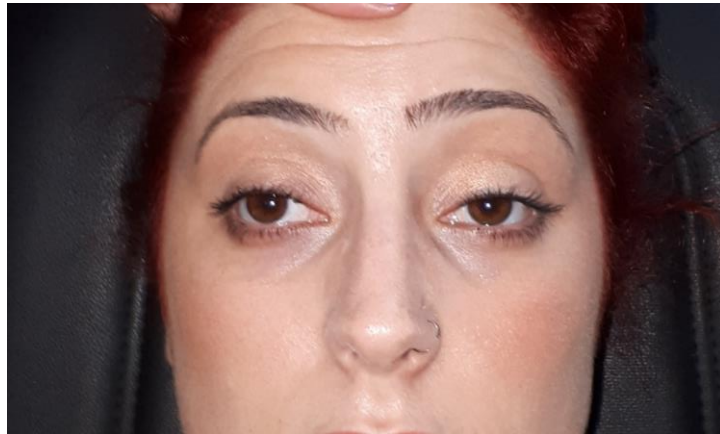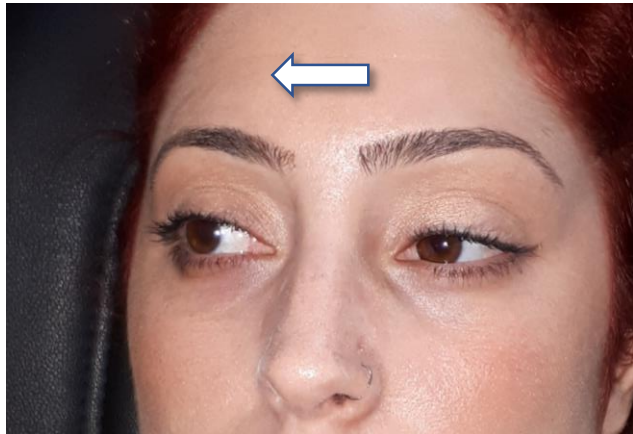
Εγχείρηση: ΔΟ και ΑΟ

Οπίσθια μετάθεση έξω ορθών 12 χιλ. με ρυθμιζόμενα ράμματα και στους δύο μς
Βράχυνση έσω ορθών 10 χιλ.

**Αμέσως μετά την εγχείρηση ορθοτροπία, σημαντική βελτίωση της προσαγωγής,
διπλωπία κατά τις κινήσεις του βλέμματος ή του κεφαλιού**



Μετά από 6 μήνες ΧΤ(ΔΟ) 20Δ, ικανοποιητική προσαγωγή, διπλωπία



Κρίσεις κάθετης διπλωπίας διάρκειας μερικών δευτερολέπτων

- Άνδρας 70 ετών με ικανοποιητικά ρυθμιζόμενο διαβήτη II, (Tabl. Glucophage)
- Οπτική οξύτητα ΔΑΟ 10/10 cc (-4,5)
- Κατά τους τελευταίους 6 μήνες με μεσοδιαστήματα 2-3 μηνών 3 κρίσεις λοξής (κυρίως κάθετης) διπλωπίας, χωρίς άλλα συμπτώματα, διάρκειας μικρότερης του ενός λεπτού. Κατά την κλίση της κεφαλής προς τον δεξιό και αριστερό ώμο αντιστροφή της διπλωπίας με εξουδετέρωση σε μικρή κλίση προς τον ένα ώμο.
- Στα μεσοδιαστήματα παρουσιάζει εξωφορία περίπου 10Δ με κάθετο στοιχείο 4Δ.
- MRI, MRA έλεγχος καρωτίδων φυσιολογικά, αρτηριακή πίεση φυσιολογική, νευρολογικός, αιματολογικός και βιοχημικός έλεγχος χωρίς παθολογικά ευρήματα.

Διαφορική διάγνωση

- Μυοκυμία άνω λοξού
- Κυκλική παράλυση κοινού κινητικού
- Οφθαλμική νευρομυοτονία
- Μη αντιρροπούμενη φορία

Οφθαλμική νευρομυοτονία: Σπάνια οφθαλμοκινητική διαταραχή χαρακτηριζόμενη από διαλείποντες τονικούς σπασμούς ενός ή περισσότερων εξοφθάλμιων μυών με αποτέλεσμα στραβισμό και παροξυσμική διπλωπία.

- **Αίτια:**

Ιστορικό κρανιακής ακτινοβολίας συνήθως για όγκους της περιοχής του εφιππίου (συχνότερη αιτία)

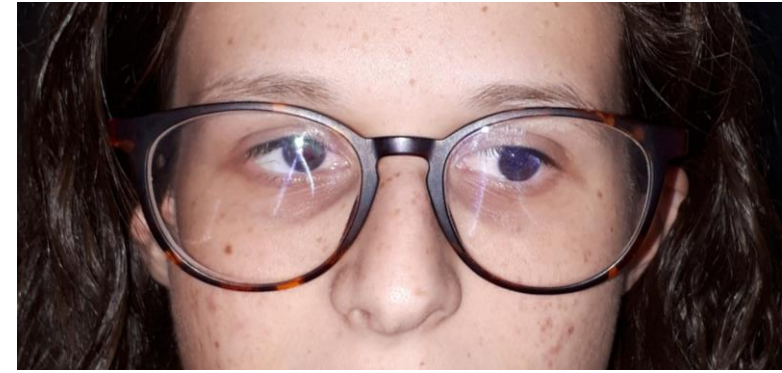
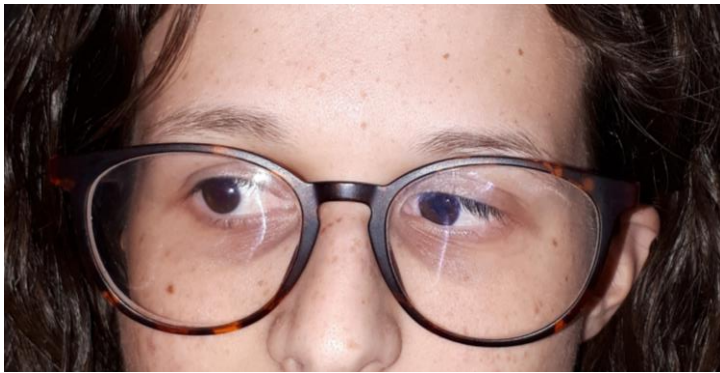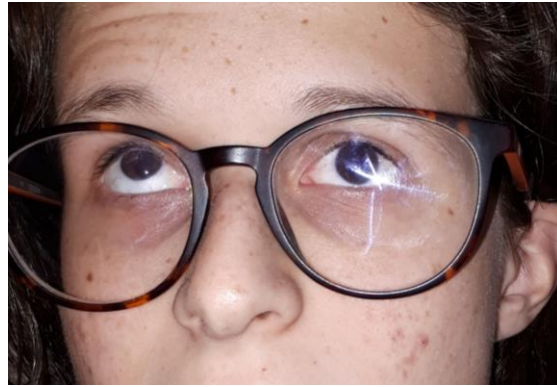Συμπίεση του νεύρου αγγειακής ή μηνιγγικής προέλευσης

Αυτοάνοσα νοσήματα (π.χ. μυασθένεια, δυσθυρεοειδική οφθαλμοπάθεια)

- **Παθοφυσιολογία:** Βλάβη του ελύτρου της μυελίνης του νεύρου, συνήθως κοινού κινητικού ή απαγωγού. Η τμηματική απομυελίνωση οδηγεί σε επαπτική διαβίβαση μεταξύ τοπικών νευρώνων λόγω πλάγιας επαφής νεύρων με απομυελίνωση (crosstalk)

Σε περιπτώσεις που από το ιστορικό δεν προκύπτει πιθανή αιτία, μπορεί να υπάρχει στενή επαφή του νεύρου με αρτηρία (π.χ. κοινού κινητικού με οπίσθια εγκεφαλική αρτηρία, ή με δολιχοεκτατική σπονδυλοβασική). Μηχανισμός αντίστοιχος με αυτόν που προκαλεί ημιπροσωπικό σπασμό. Σε MRI χωρίς λεπτές T2-weighted εικόνες η νευροαγγειακή επαφή μπορεί να διαφύγει

- **Κυκλική πάρεση κοινού κινητικού:** Πάρεση κοινού κινητικού εναλλασσόμενη με φάσεις σπασμού των μυών που νευρώνονται από αυτό το νεύρο. Πολύ σπάνια διαταραχή άγνωστης αιτιολογίας



Βρεφική εσωτροπία.

1^η εγχείρηση: Οπίσθια μετάθεση έσω ορθών 5 χιλ.

5 ετών: Πρωτεύουσα θέση ορθοτροπία. Φαινόμενο V. Μεγάλη υπερλειουργία κάτω λοξού. Νυσταγμός.

2^η εγχείρηση: Πρόσθια μετατόπιση (Anterior transposition) της κατάφυσης του κάτω λοξού.

