



Κατάλυση κολπικής ταχυκαρδίας σε ασθενή τρίτης ηλικίας με χειρουργηθείσα συγγενή καρδιοπάθεια

Αντώνιος Π. Αντωνιάδης, MD, MSc, PhD, ECDS
Καρδιολόγος – Ηλεκτροφυσιολόγος
Διδάκτωρ Πανεπιστημίου Θεσσαλονίκης

Γ' Καρδιολογική Κλινική Α.Π.Θ
Γ.Ν. «Ιπποκράτειο» Θεσσαλονίκης



Disclosures



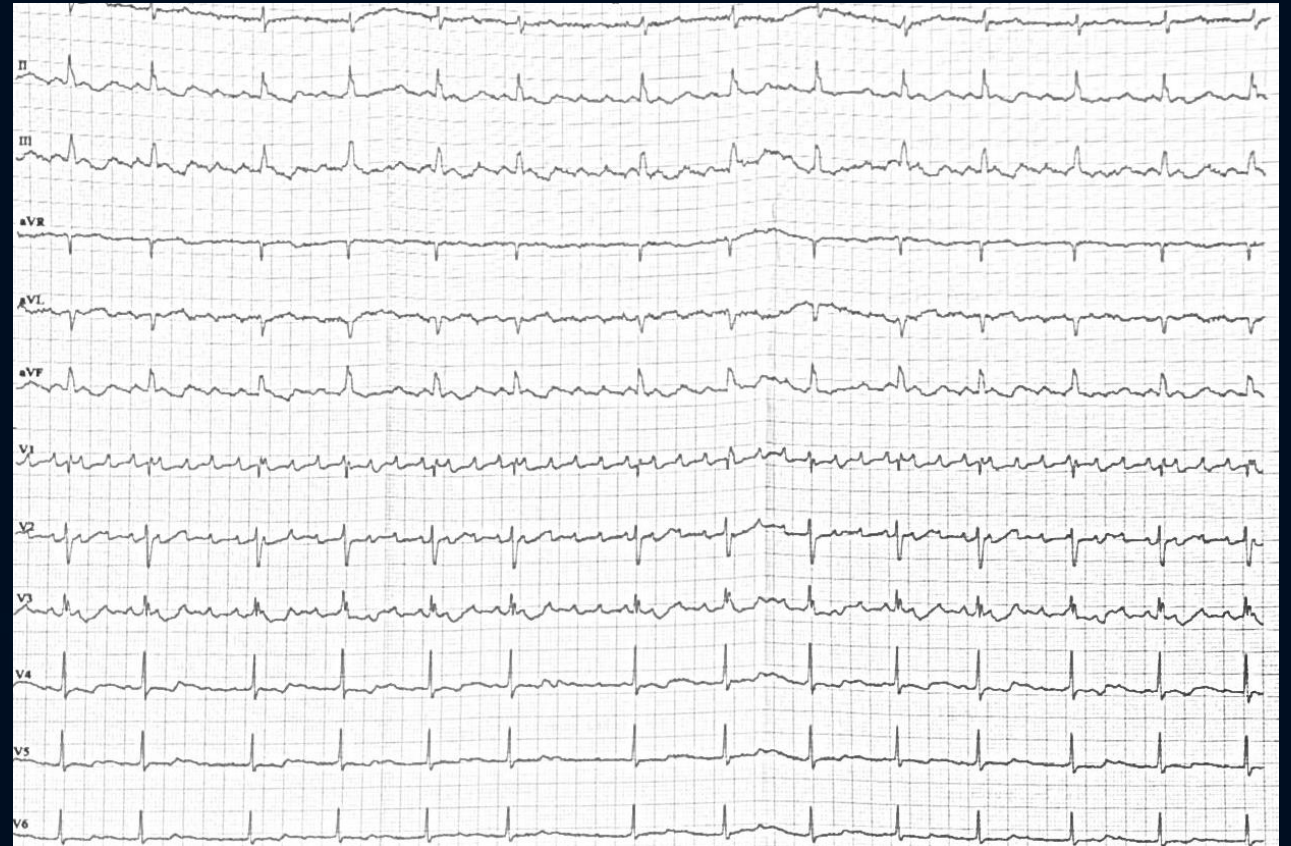
- No conflicts of interest



Παρουσίαση περιστατικού

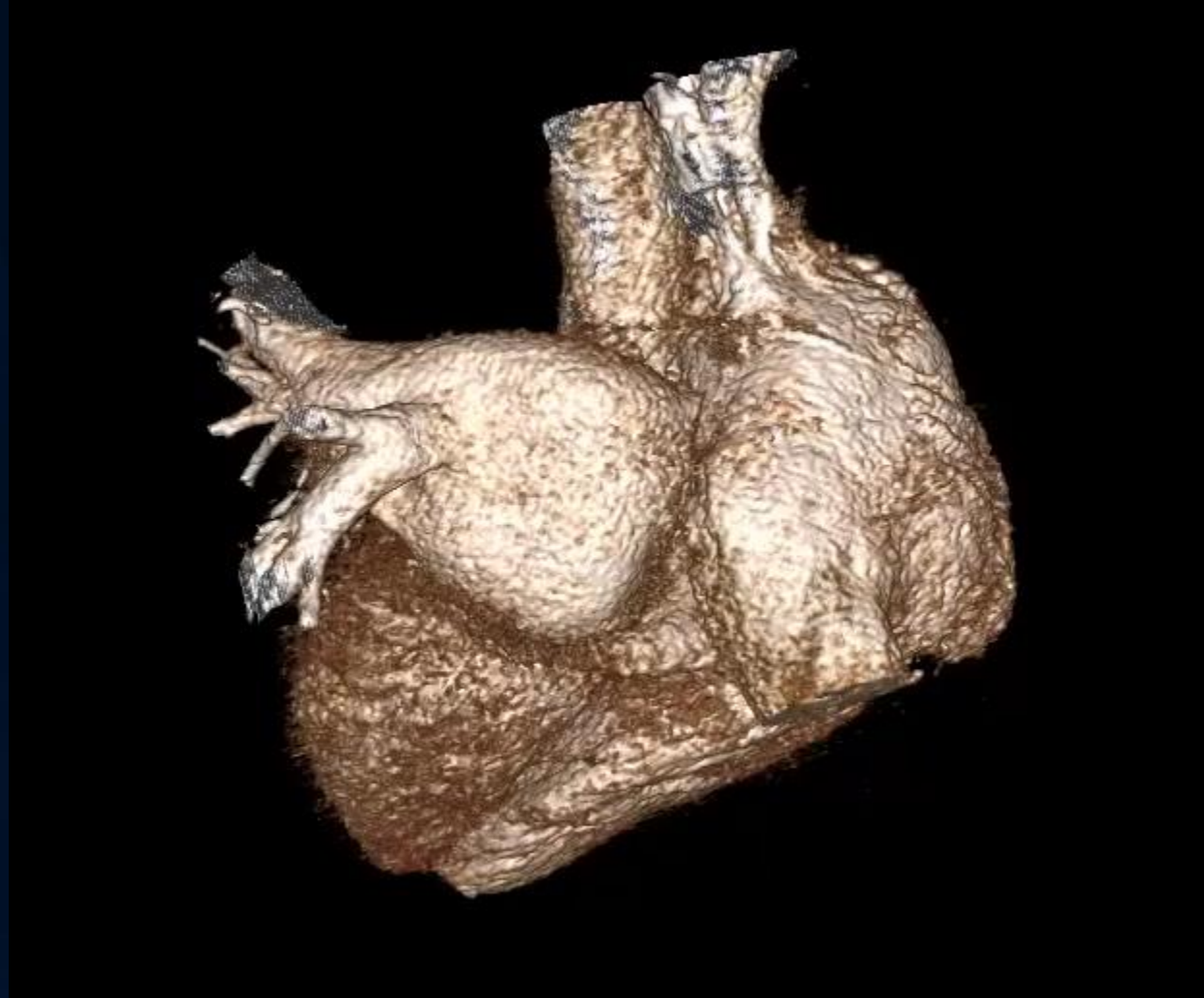


- Γυναίκα, 71 ετών
- Επεισόδια αισθήματος παλμών
- Ιστορικό: Μερική ανώμαλη εκβολή δεξιάς άνω, μέσης και κάτω πνευμονικής φλέβας στον δεξιό κόλπο (PAPVR)
- Echo: Διάταση ΔΕ κοιλοτήτων, μετρίου βαθμού TR
- Ενδοσκοπική επιδιόρθωση τριγλώχινας και εκτροπή των πνευμονικών φλεβών στον αριστερό κόλπο με εμφύτευση βιοϋλικού περικαρδίου προ δμήνου



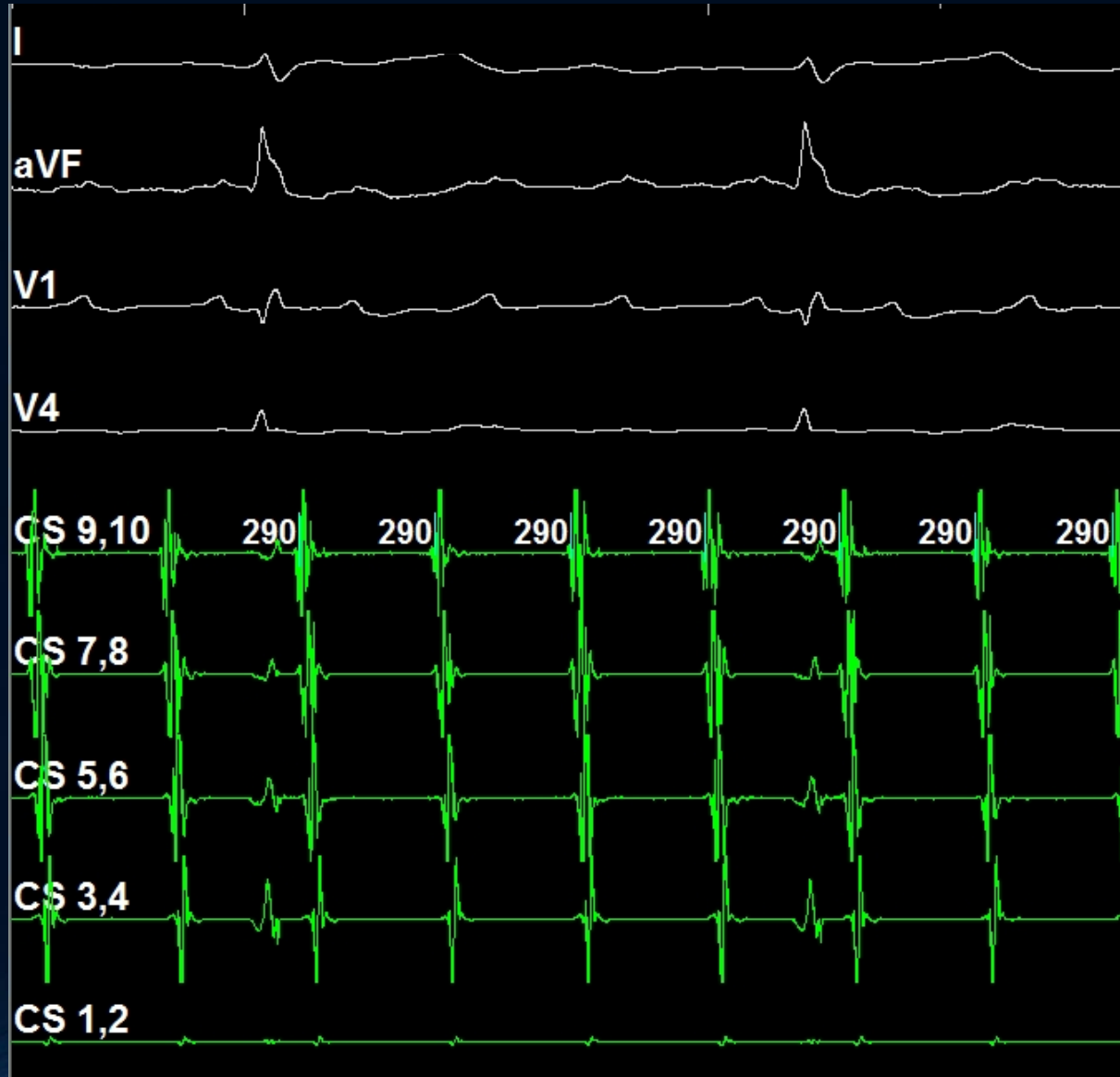


3D cardiac anatomy



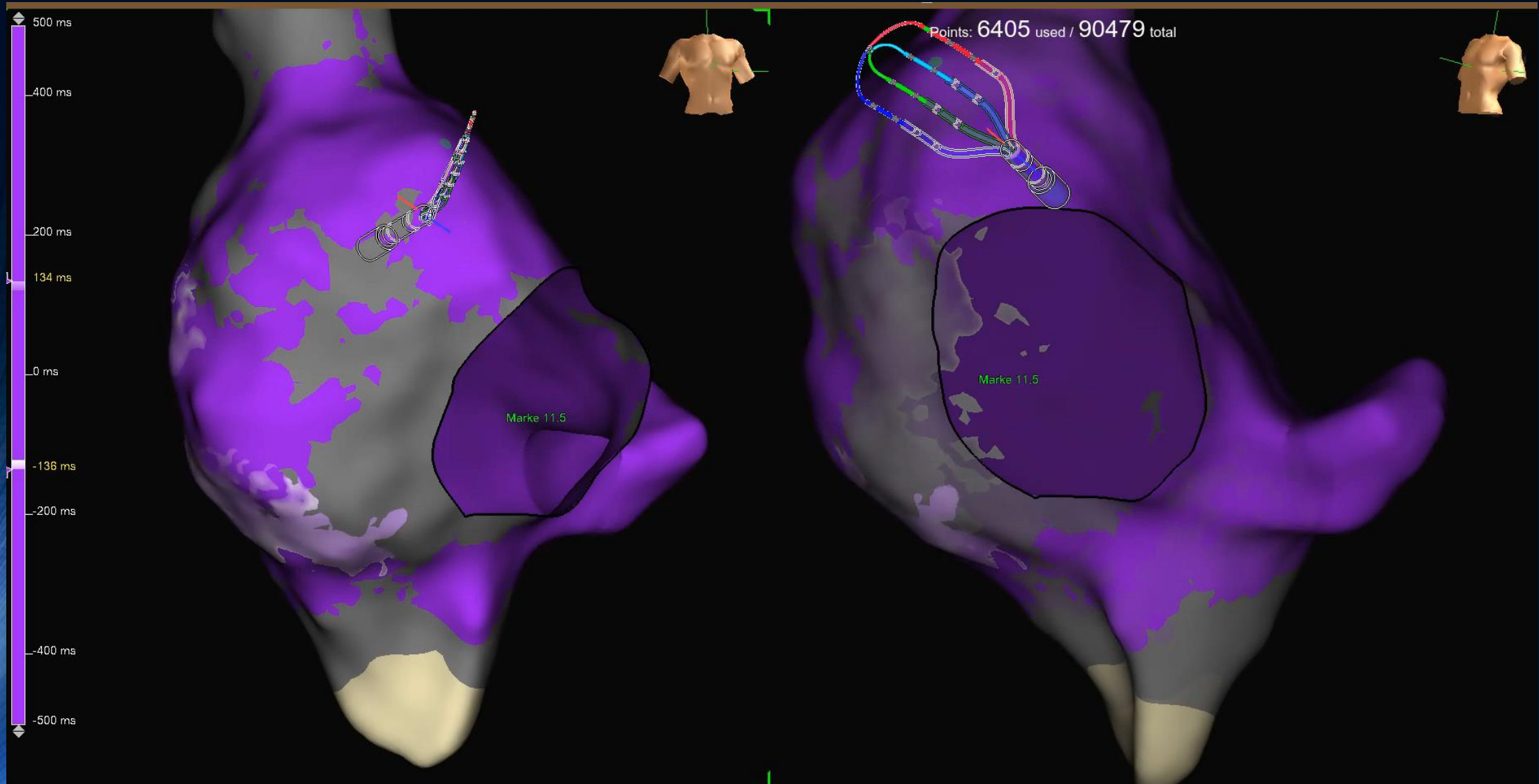


Ηλεκτροφυσιολογική μελέτη



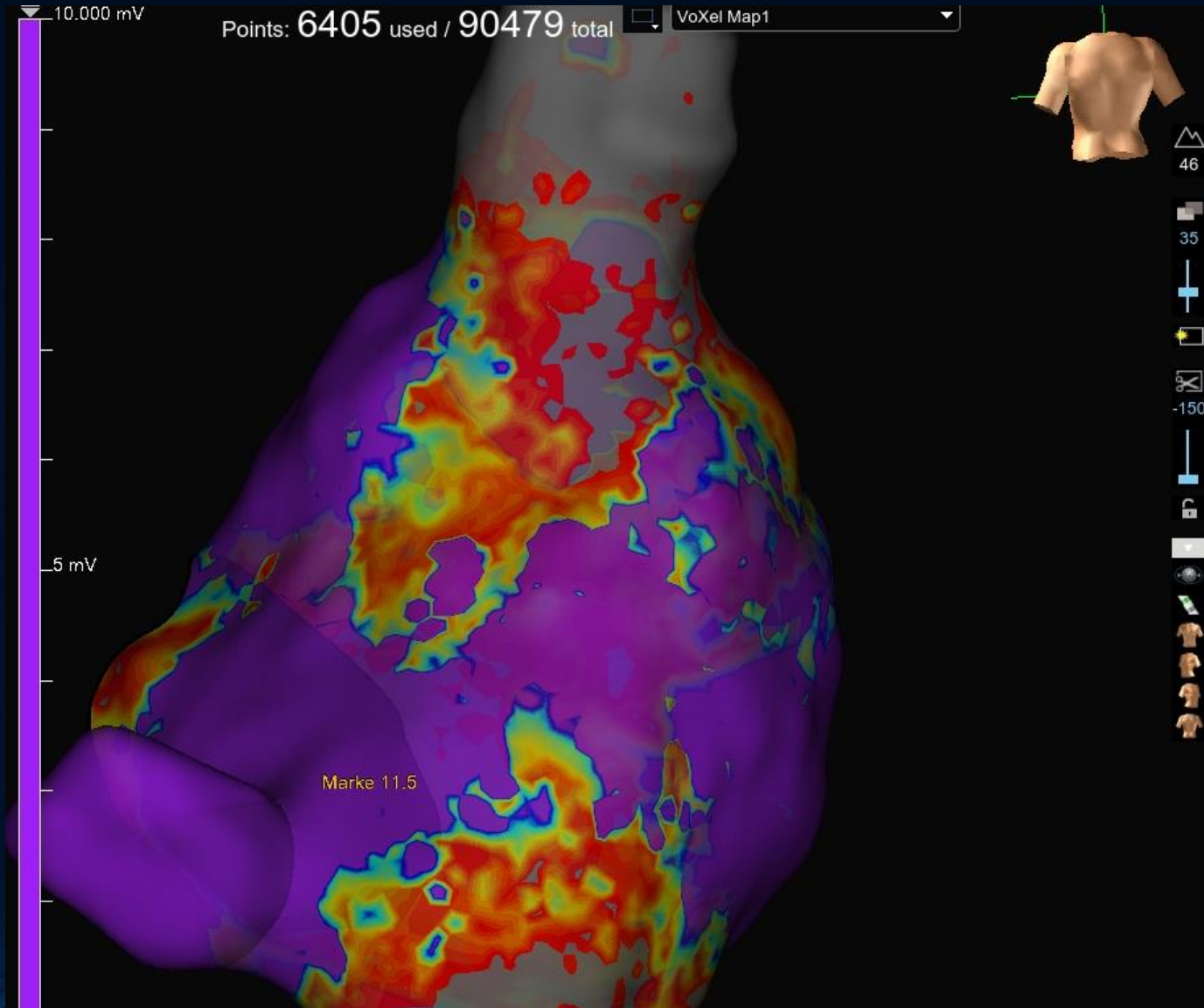


3D Χαρτογράφηση



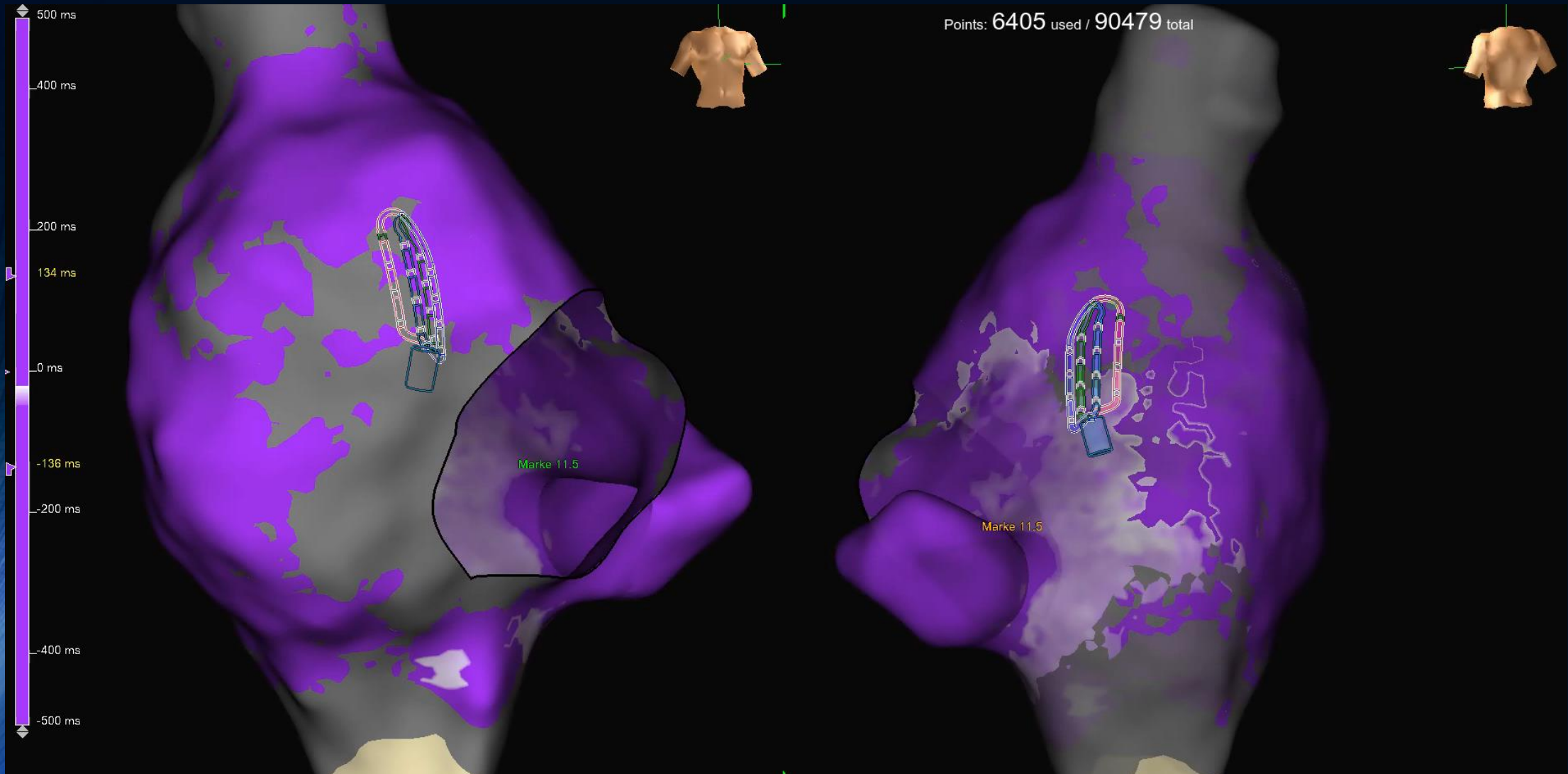


3D Χαρτογράφηση



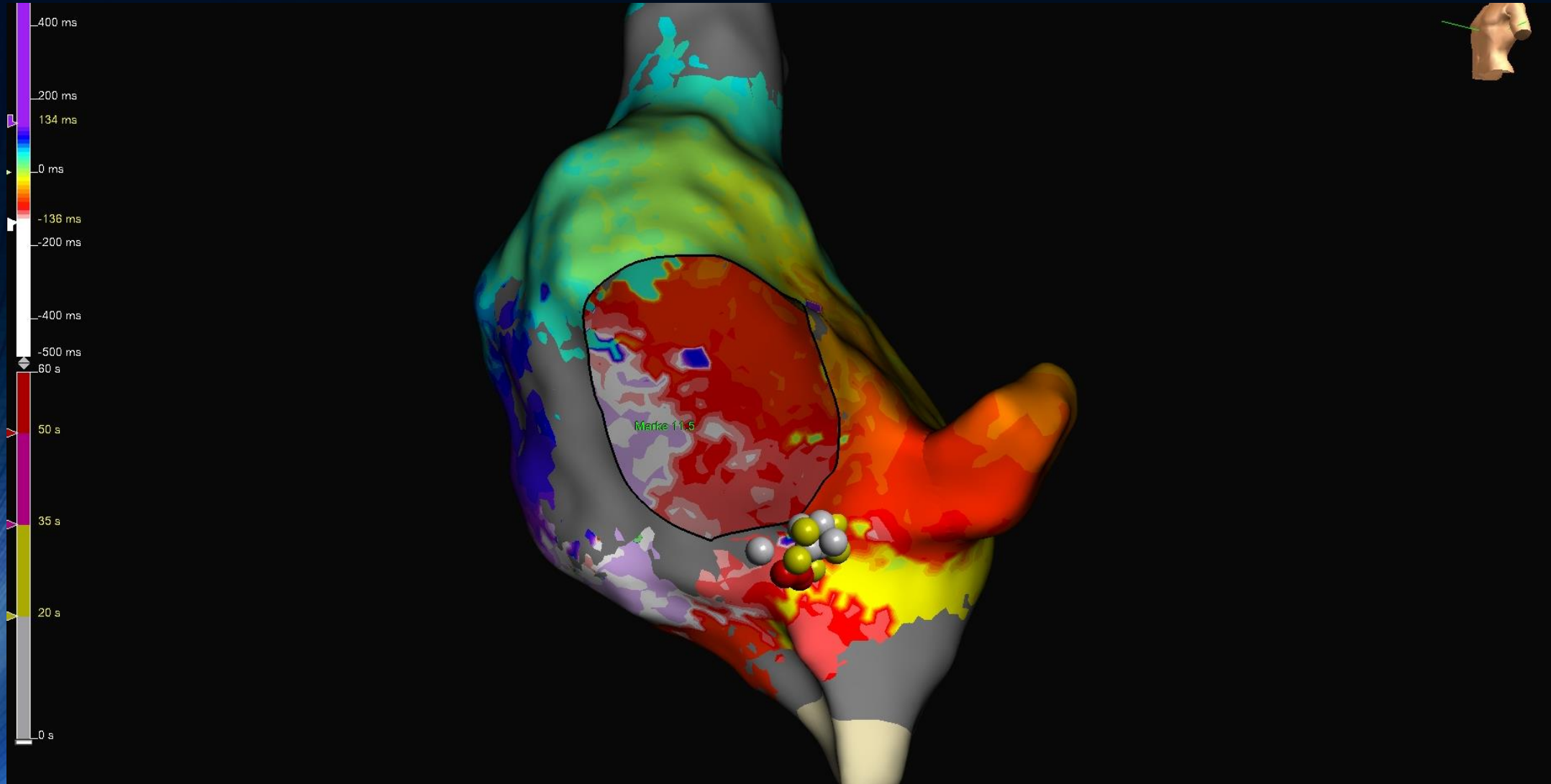


3D Χαρτογράφηση



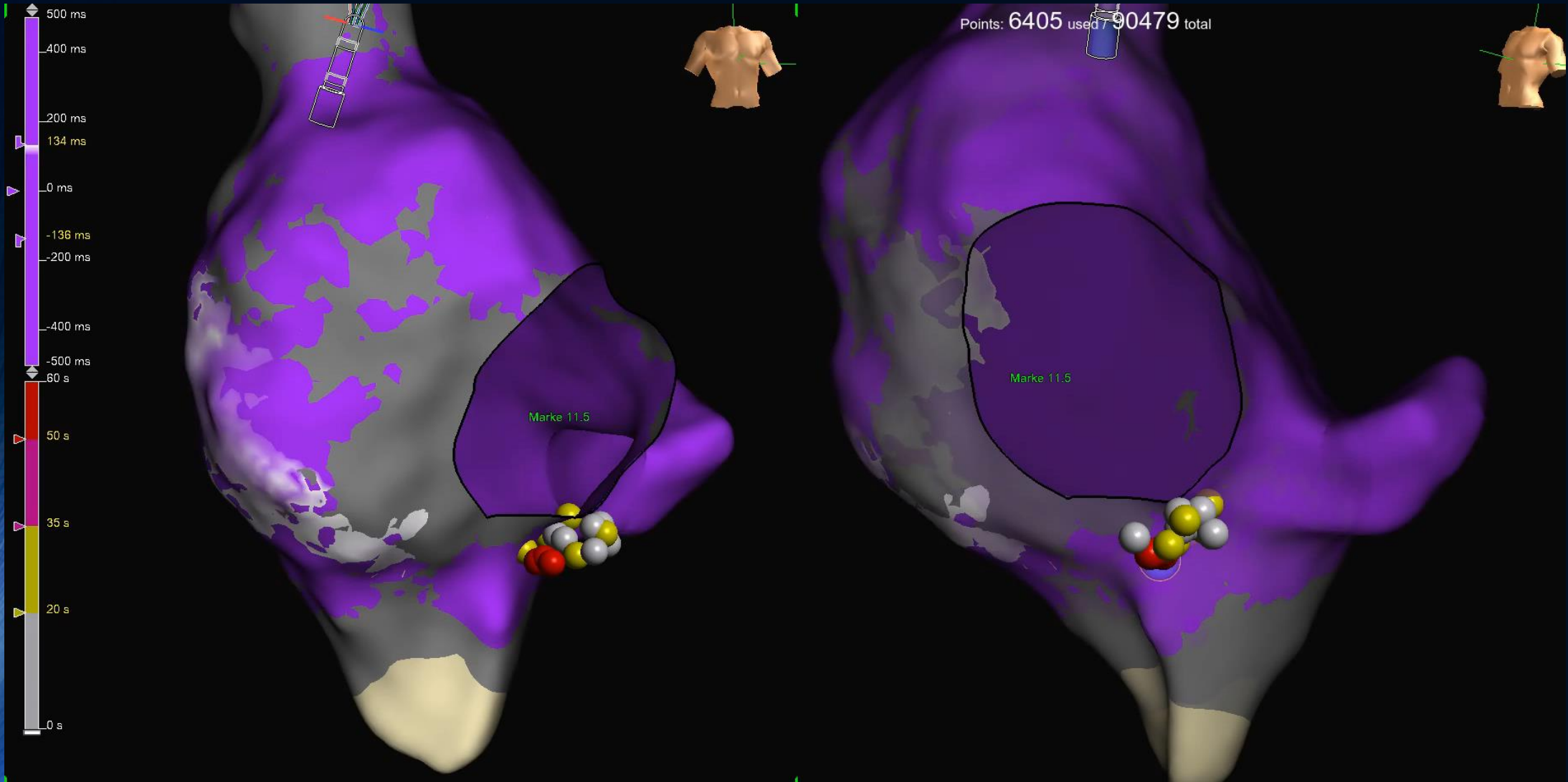


RFA



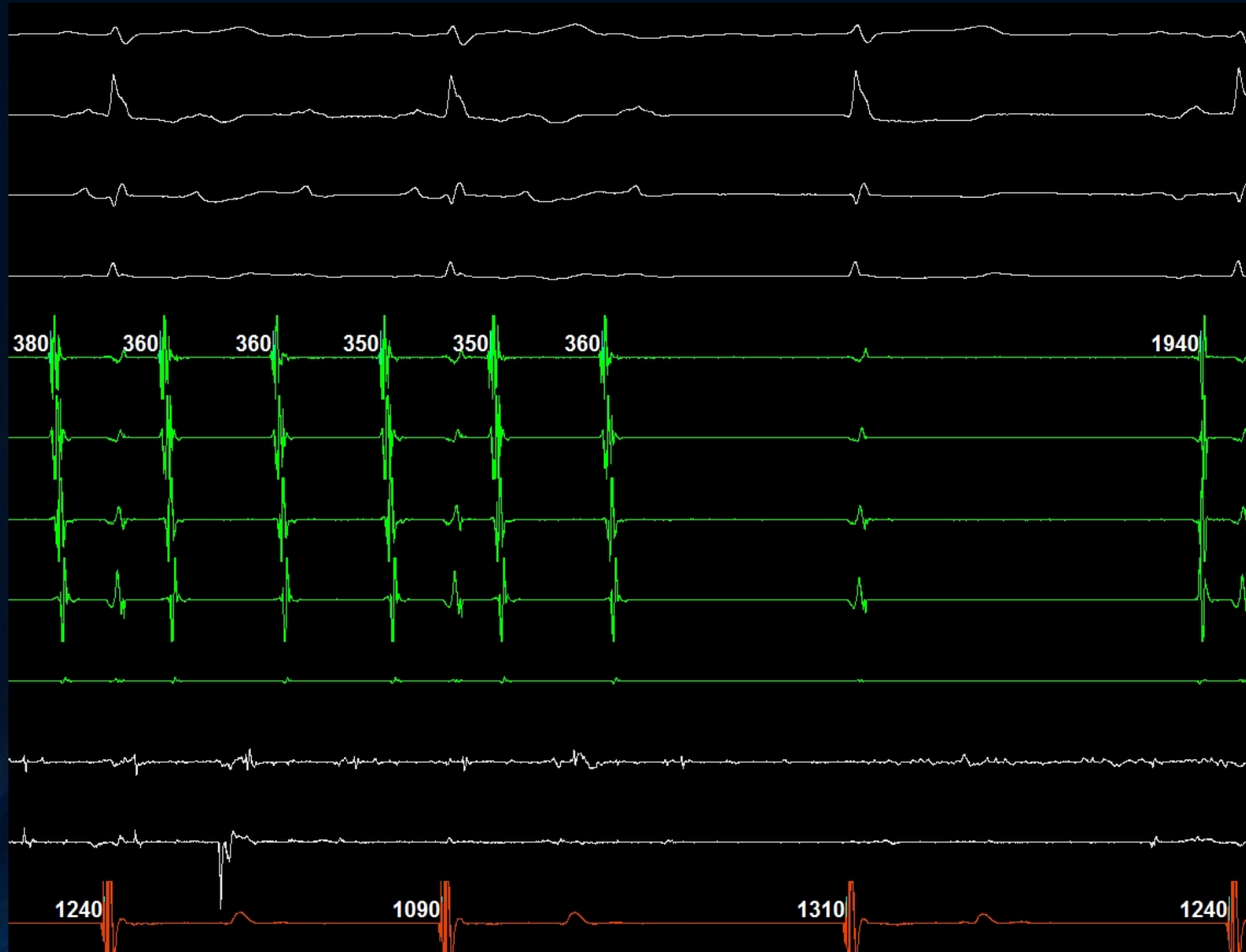


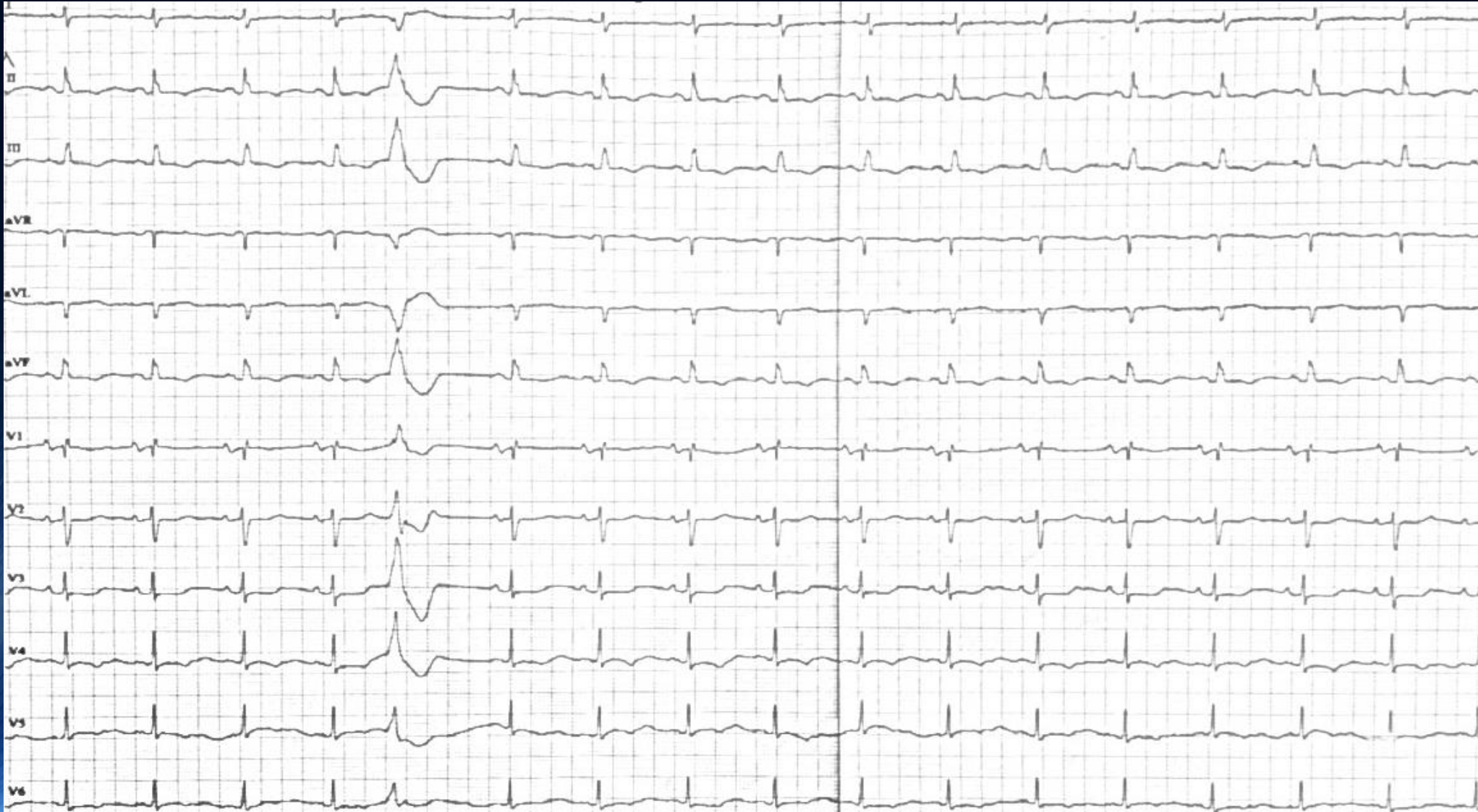
RFA





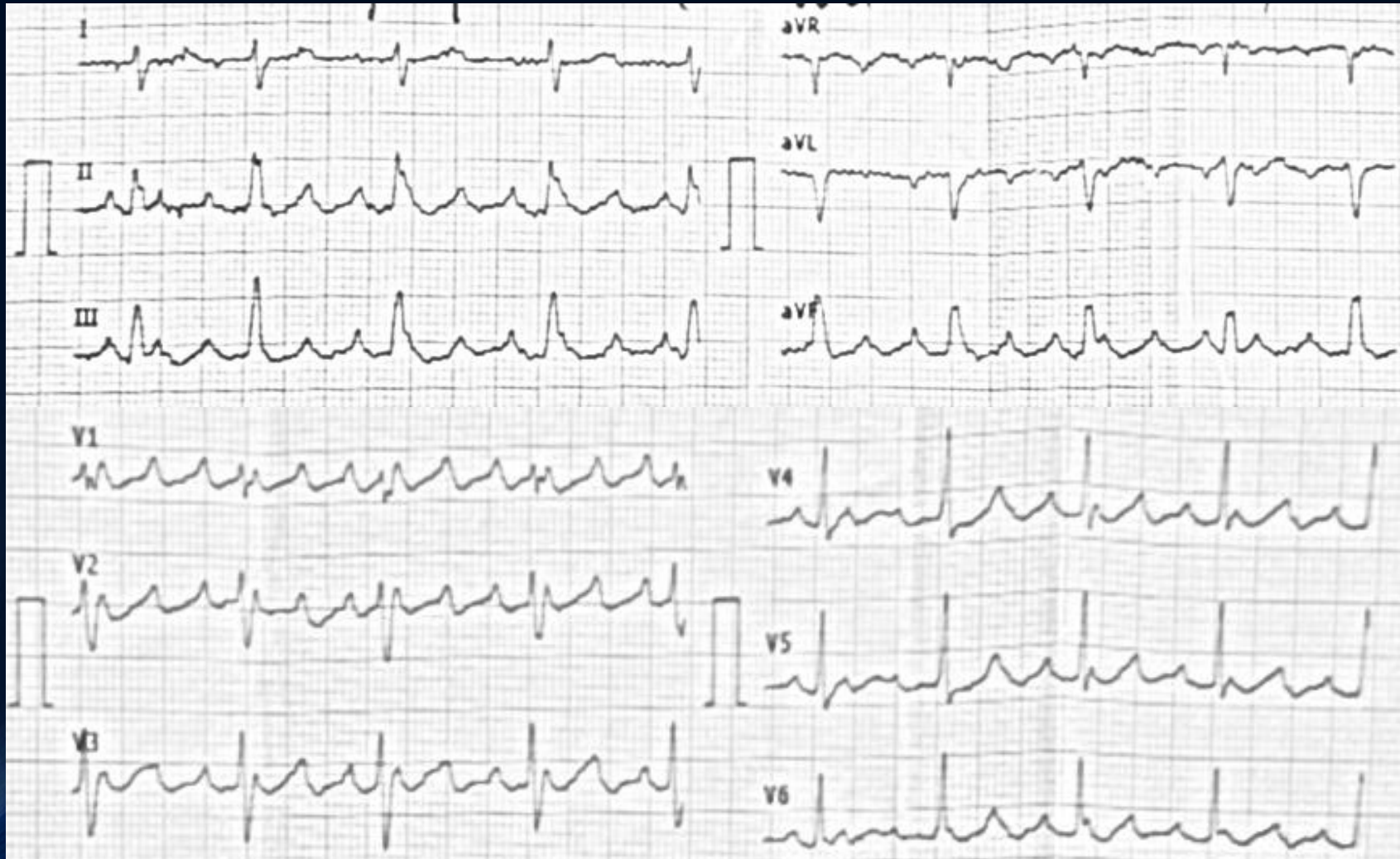
RFA





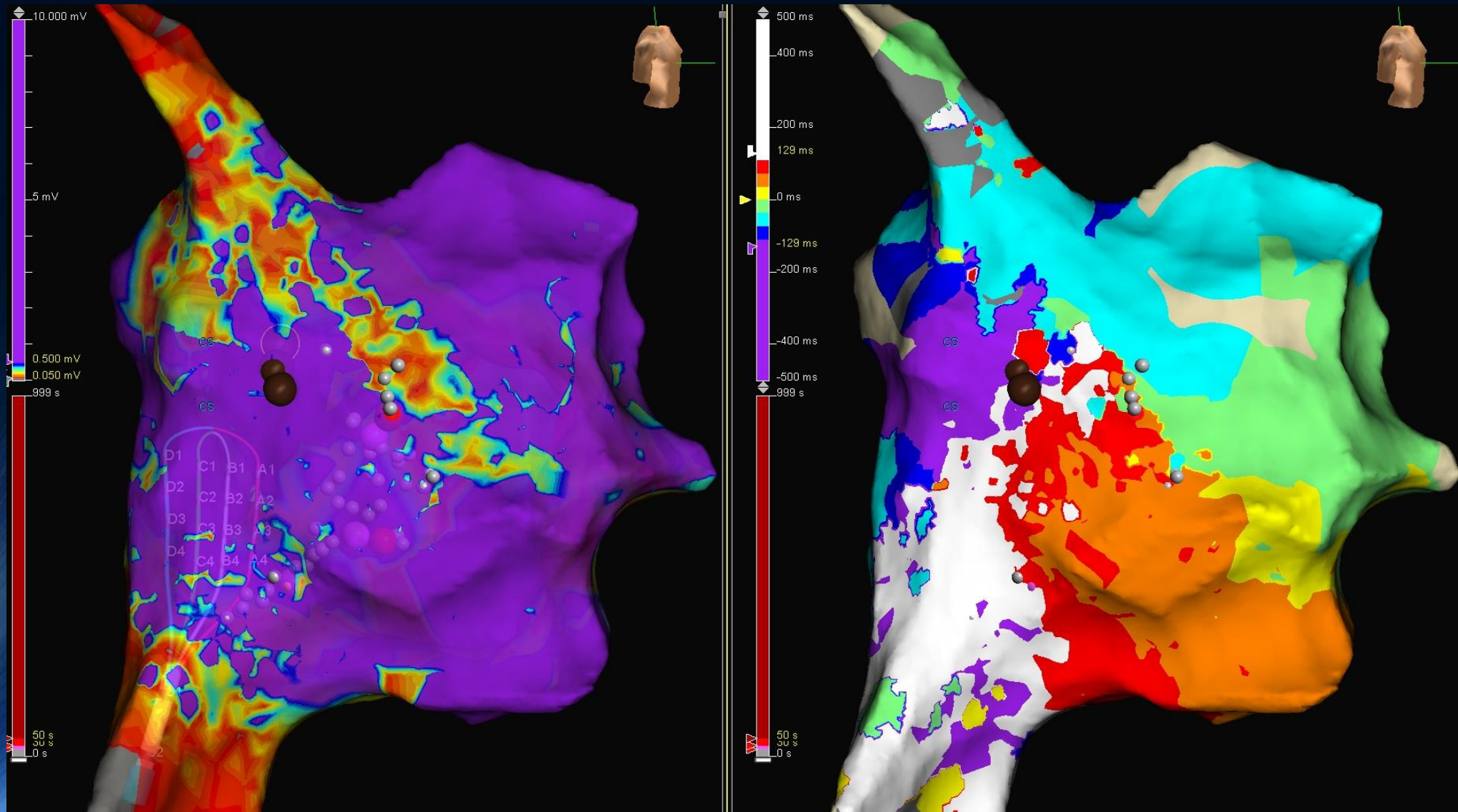


1 month later



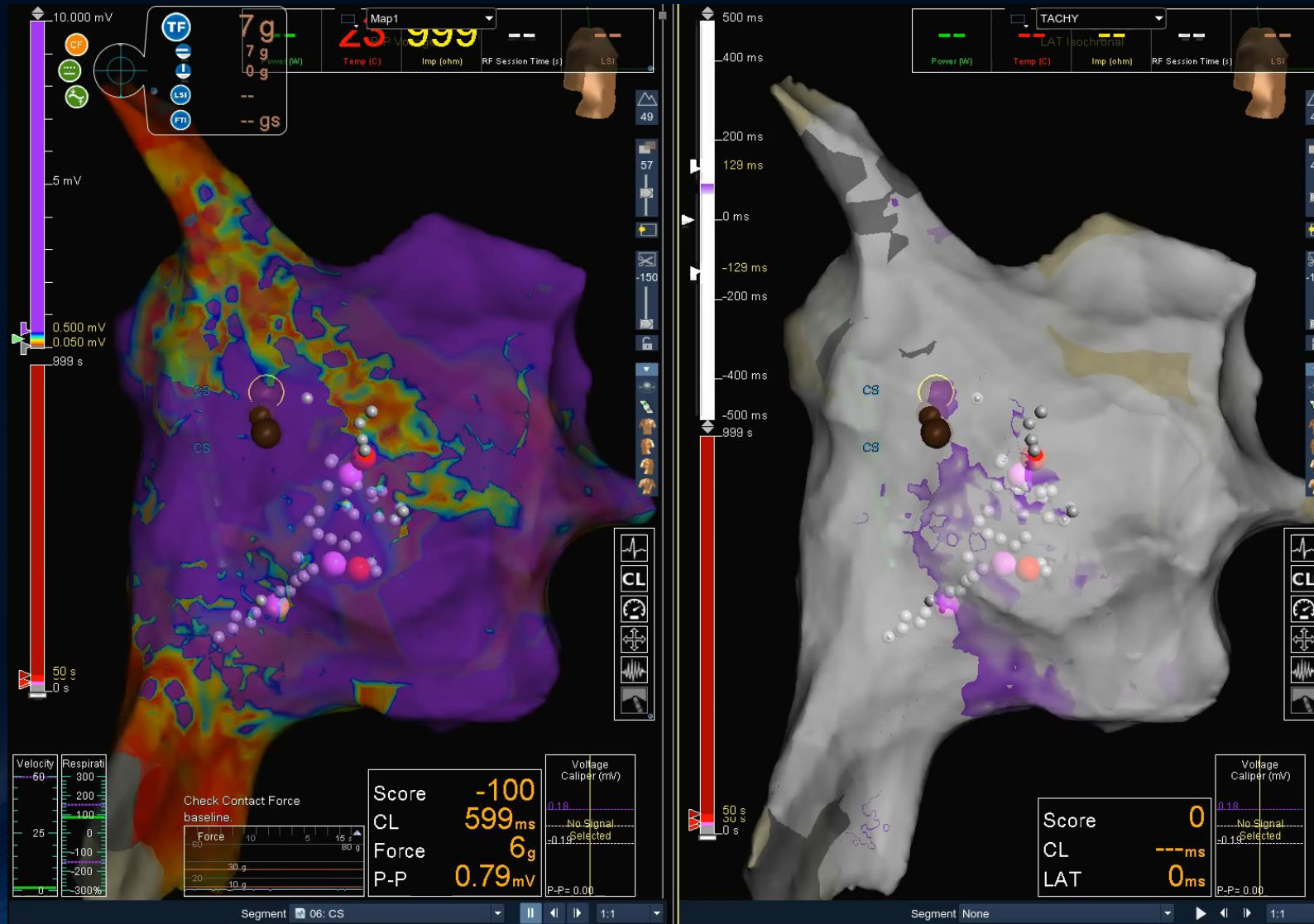


3D Χαρτογράφηση



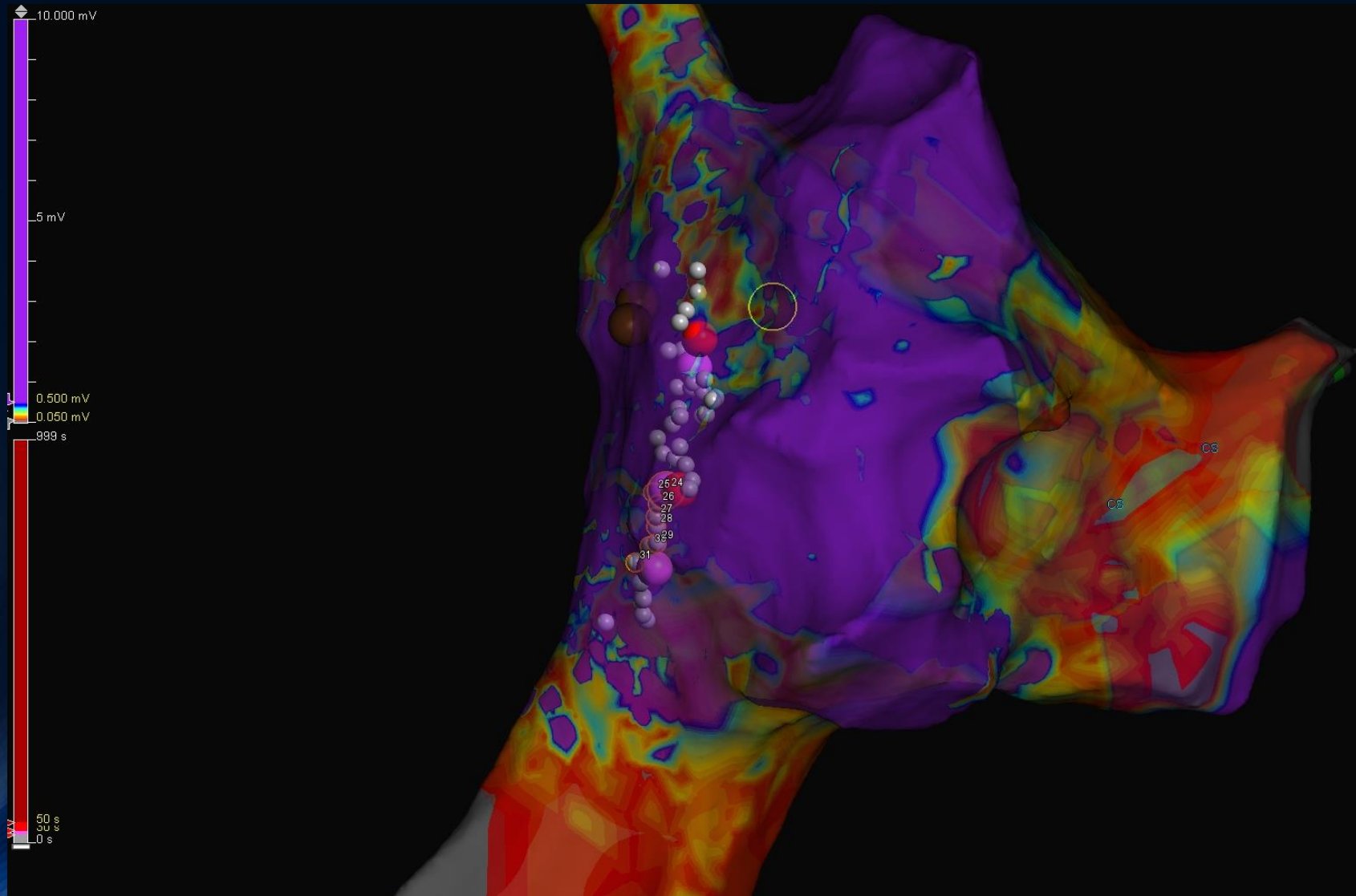


3D Χαρτογράφηση



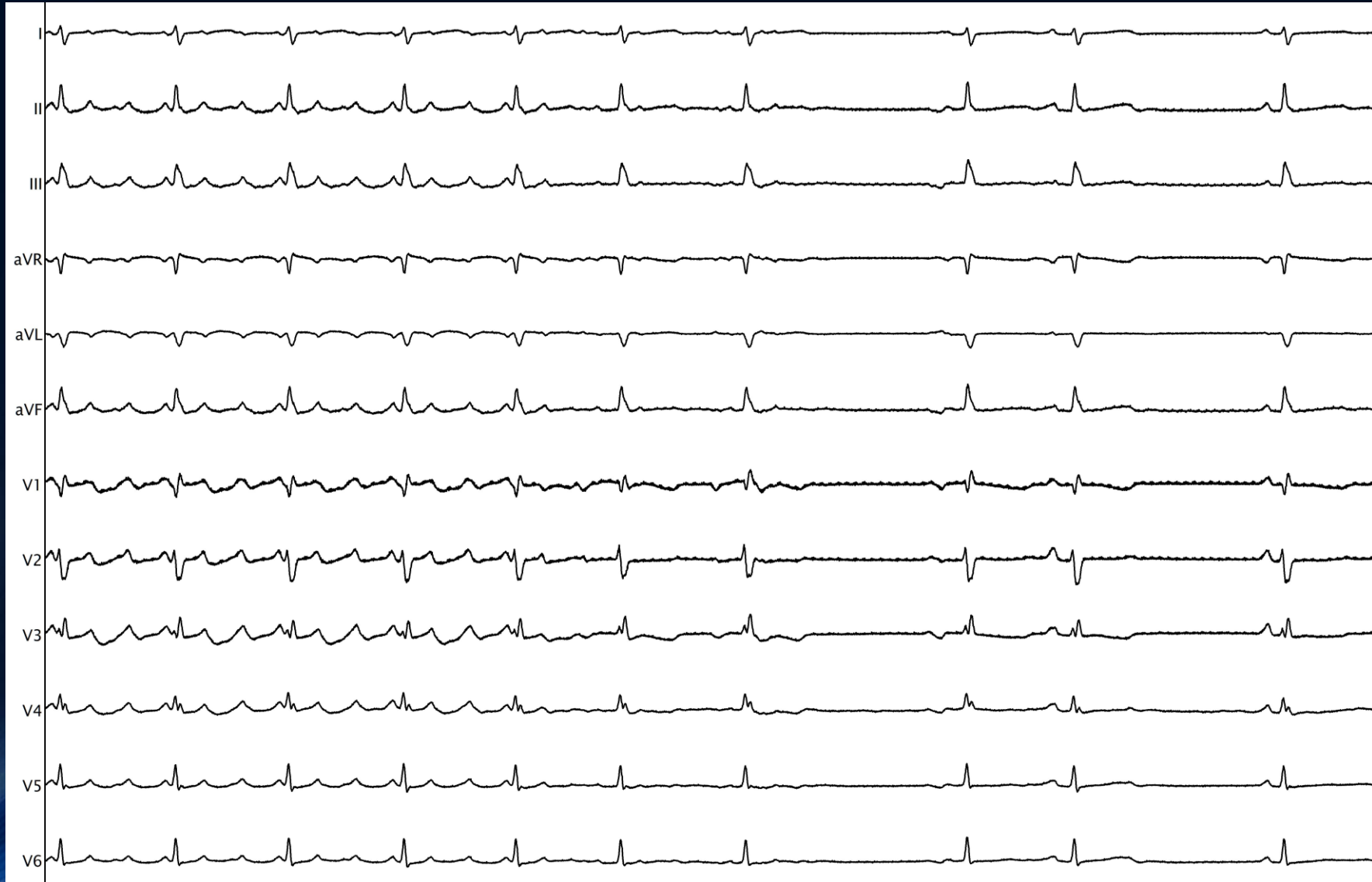


3D Χαρτογράφηση





3D Χαρτογράφηση





3D Χαρτογράφηση

